

BİR BOĞADA KARŞILAŞILAN KİSTİK NASAL KONHA OLGUSU

Mete CİHAN*

Engin KILIÇ*

İsa ÖZAYDIN*

Yayın Kodu: 2004/41-G

Özet: Bu makalede 22 aylık montafon bir boğada travmaya bağlı gelişen nasal konha kistinin operatif sağaltımı ve klinik sonuçları değerlendirilmiştir.

Sedasyon ve lokal anestezi eşliğinde dorsal nasal flap tekniği ile konhal boşluğa girilerek kitleye ulaşıldı. Kistik yapıdaki kitle kürete edildi. Konhal boşluğa ulaşmak için kesilen kemik parçası serklaj teli ile fikse edildikten sonra yara bilinen yöntemle kapatıldı.

Postoperatif 5 gün süre ile antibiyotik uygulandı. Bir yıl süre ile yapılan kontrollerde nasal konha kistine bağlı şekillenen klinik semptomların kaybolduğu belirlendi.

Anahtar sözcükler: Kistik nasal konha, dorsal nasal flap, boğa.

A Case of Cystic Nasal Concha Encountered in a Bull

Summary: In this article, a 22 month age of bull with nasal cyst due to trauma and its surgical treatment was evaluated.

Conchal space was exposed by dorsal nasal flap technique accompanied with sedation and local anaesthesia and the mass then detected. The mass characterised with cystic structure was curetted. Part of the bone osteotomized removed to expose conchal space was fixed with cerclage wire.

Postoperatively intramuscular antibiotic administration was made for 5 days. Postoperative clinical examination revealed that the animal had no sign of clinical signs related to nasal conchal mass.

Keywords: Cystic nasal concha, dorsal nasal flap, bull.

GİRİŞ

Nasal obstruksiyonlara neden olan konhal kistler genelde kongenital şekillenebildikleri gibi edinsel olarak da ortaya çıkabilmektedirler. Konhal kistler çoğunlukla unilaterale olarak lokalize olurlar. Oluşumları tam olarak bilinmemekle birlikte edinsel kistlerin daha çok travmatik nedenlerden kaynaklandığı bildirilmiştir. Kistlerin genelde burun mukozasından köken aldığı bilinmesine rağmen yangısel nedenlerden kaynaklanan fibrin kitlelerinin de oluşumda rol oynadığı bildirilmiştir¹⁻⁴.

Konha kistleri tam tıkanma olmadıkça solunumda belirgin derecede güçlüğü yol açmazlar. Sözkonusu problem daha çok kistin gelişmesi ve solunum yollarını tıkaması sonucunda ortaya çıkmaktadır. Bununla birlikte hayvanın büyümesi ile birlikte bölgesel deformasyonlar da şekillenmektedir^{3,4}.

Konhal kistler burun akıntısı, solunum güçlüğü ve bölgesel deformasyonlar şeklinde belirlenen septomlarla kendini gösterirler. Ayrıca, solunumdaki güçlüğü paralel olarak hayvanın büyümesinde gerileme ve verim kaybı da oluşmaktadır¹⁻⁴.

Sağaltımda genelde bilateral dorsolateral nasal flap, dorsal nasal flap gibi operatif tekniklere başvurulmakla birlikte, son zamanlarda lazer veya endoskopik cerrahiden de faydalanılmaktadır^{1-4,5}.

Bu makalede montafon ırkı bir boğada edinsel olarak şekillenen nasal konha kistinin klinik ve radyolojik teşhisi ve operatif sağaltım sonuçları sunulmuştur.

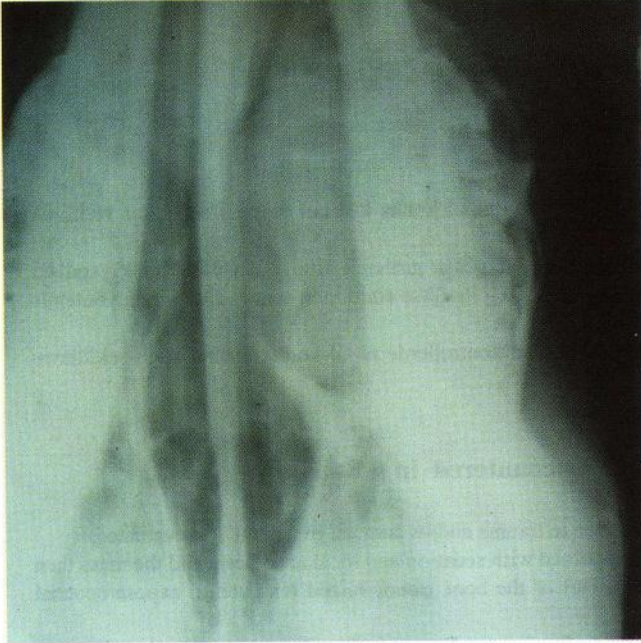OLGUNUN TANIMI

Olgumuzu Kafkas Üniversitesi Veteriner Fakültesi Cerrahi Kliniğine şiddetli solunum güçlüğü ve zaman zaman geliştiği belirtilen asfeksi krizi şikayetiyle getirilen 776/1998 protokol no'lu 22 aylık, montafon ırkı bir boğa oluşturdu.

Klinik muayenede hayvanın solunum güçlüğü çektiği ve muayene sırasında sık sık asfeksi krizine girerek yere yattığı gözlemlendi. İncelemede sol nasal konha düzeyinde şişkinlik tarzında bölgesel deformasyonlar görüldü. Rinoskopik muayenede ise nasal boşlukta pembeden açık kırmızıya çalan renkte, yüzeyi düzgün ve sınırları tam belirgin olmayan kabartı tarzında bir kitle görüldü. V/D pozisyonunda alınan radyografide sol

* Kafkas Üniversitesi Veteriner Fakültesi Cerrahi Anabilim Dalı, Kars-TÜRKİYE

nazal konha düzeyinde deformasyona yol açan kitlenin lokalizasyonu ve sınırları tespit edildi. (Şekil-1)



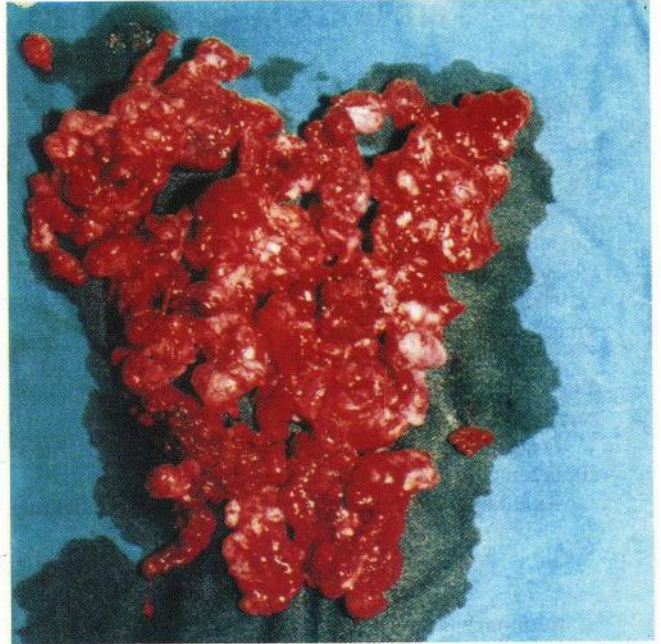
Şekil 1. Operasyon öncesi kistin radyolojik görünümü (V/D).
Figure 1. Radiographic appearance of nasal cyst prior to operation (V/D).

Operasyona karar verilen hayvan, bir günlük açlığı takiben Xylazine HCl (Alfazyne, Ege Vet) ile sedasyon sağlandı. Hasta sol tarafı yukarıda kalacak şekilde lateral pozisyonda yatırıldı ve rutin operasyon hazırlıkları yapıldı. Sinir uzamına (n. infraorbitalis) ve operasyon bölgesine Lidokain HCl (L-Anestın, Alke) ile lokal anestezi uygulandı.

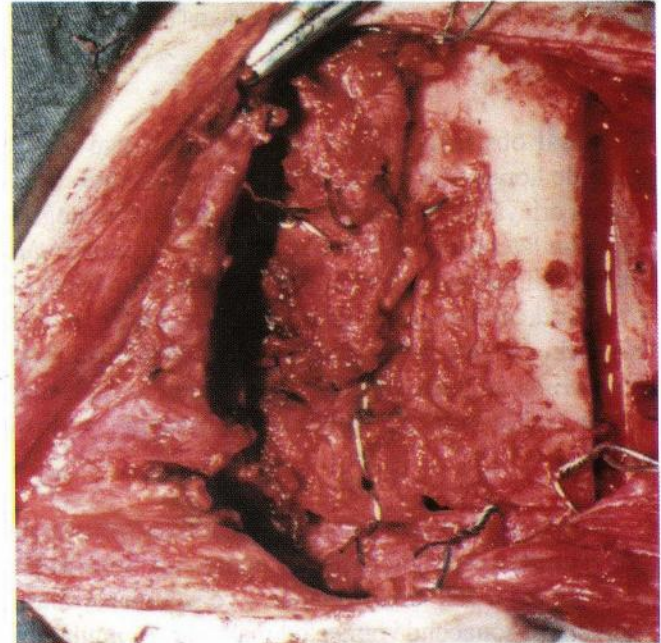
Longitudinal deri ensizyonu ile konhanın dorsal duvarı açığa çıkarıldı. Uygun ölçülerde bir kemik keski kullanılarak dorsal nasal flap tekniği ile konha üzerinde yaklaşık 8 cm² büyüklüğünde bir kemik grefti çıkarılarak konha boşluğuna ulaşıldı. Fibröz üremeler şeklinde ve son derece frajil bir yapıda olduğu anlaşılan kitle kürete edilerek tamamen uzaklaştırıldı (Şekil-2). Adrenalinli tamponlar ve elektrokoter kullanılarak bölgesel kanamalar kontrol edildi. Dorsal konha üzerinden çıkarılan kemik grefti serklaj teli kullanılarak yerine tespit edildi (Şekil-3). Deri rutin dikiş tekniği ile kapatıldı.

Postoperatif V/D radyografide konha boşluğundaki obstruksiyonun tamamen giderilmiş olduğu anlaşıldı.

Postoperatif 5 gün süre ile geniş spektrumlu antibiyotik uygulandı. Hasta 1 yıllık süreçte 2 aylık aralıklarla yerinde kontrol edildi. Kontrollerde herhangi bir komplikasyonla karşılaşılmadı.



Şekil 2. Kistin görünümü.
Figure 2. Appearance of the cyst.



Şekil 3. Kemik defektinin kapatılması.
Figure 3. Closing of bony defect.

TARTIŞMA ve SONUÇ

Nasal obstruksiyonlara bölgesel kemiklerin deformasyonları, kist, polip, tümör, parazit, travma, yabancı cisimler ve fasiyal sinir paralizleri neden olmaktadır. Obstruksiyonlar sonucu değişik derecelerde solunum güçlükleri meydana gelmekte ve hastanın yaşamını

tehdit etmektedir^{1-4,6-8}. Anamnez bilgilerinden olgumuzda saptanan lezyonun bölgesel travmadan kaynaklandığı öğrenildi. Klinik muayenede hastanın solunum güçlüğü çektiği, bölgesel deformasyon şekillendiği ve konhal boşlukta bir kitlenin varlığı anlaşıldı. Radyolojik muayeneyle kitlenin varlığı doğrulandı. Ayrıca klinik ve radyolojik bulguların yanı sıra olguda büyüme ve gelişme geriliği de saptanmıştır. Bu yönü dikkate alındığında literatür bilgilerle olgumuzda saptanan bulgular arasında tam bir paralelliğin olduğu söylenebilir.

Nasal obstruksiyonlar klinik bulgular, rinoskopi, ultrasonografi veya radyolojik bulgularla teşhis edilmektedir^{1,5,9-12}. Olgumuzda tanı anamnez bilgilerinin de ışığı altında klinik ve radyolojik bulgulara dayanılarak konuldu. Operasyonla ekstripe edilen ve fiziksel açıdan incelenmesi yapılan kitlenin konuya ilişkin literatürlerin ışığı altında değerlendirilmesi yapılarak kist olduğu sonucuna varılmıştır.

Nasal obstruksiyonların sağaltımında, fasiyal paraliz gibi sinirsel olgular hariç, bilateral dorsolateral nasal flap, dorsal nasal flap gibi operatif teknikler, lazer, endoskopik cerrahi gibi seçeneklerden yararlanılmaktadır^{1-8,12}. Olgumuzda kitleye kolayca ulaşılarak gerekli müdahalenin yapılabilmesi amacıyla klinik ve radyolojik bulgular da dikkate alınarak dorsal nasal flap tekniği tercih edildi.

Bu tür operasyonlar zor olmakla beraber; yapılan cerrahi işlemler sırasında bölgesel sinirler ve damarlarda hasarlar oluşabilmektedir¹⁻⁴. Yapılan operasyonda titizlikle bu oluşumlara zarar verilmemeye çalışıldı. Oluşan kanamalar elektrokoter ve adrenalini tamponlarla kontrol altına alındı. Kemikte şekillenen defektler ise dikkatlice kapatıldı ve böylece postoperatif dönemde hiçbir komplikasyon şekillenmedi.

Nasal obstruksiyonlarda solunum güçlüğüne bağlı olarak hayvanda büyüme ve gelişme geriliği ve verim kayıpları oluşmaktadır^{1,4,6-8,12}. Postoperatif bir yıl süre ile yapılan kontrollerde olgumuzun normal gelişme periyodunda olduğu ve iyi derecede kilo artışı sağlandığı gözlemlendi.

Sonuç olarak olguda saptanan bulgular, teşhis ve sağaltım yaklaşımı birlikte ele alındığında bu raporun meslek pratiğine ve literatüre katkı sağlaması umulmaktadır.

KAYNAKLAR

- 1 **Eppink L, Bell G, Dixon PM, Barakzai S:** Treatment of a cystic nasal concha in a yearling bull. *Vet Rec*, 153(14): 436-437, 2003.
- 2 **Hooper RN, Schumacher J, Roussel AJ:** Removal of a cystic nasal concha from a bull. *Aust Vet J*, 75(9): 641-642, 1997.
- 3 **Cohen ND, Vacek JR, Seahorn TL, Schumacher JR:** Cystic nasal concha in a calf. *JAVMA*, 198(6):1035-1036,1991.
- 4 **Ross MW, Richardson DW, Hackett RP, Tulleners EP, Orsini JA, Ohnemus TF:** Nasal obstruction caused by cystic nasal concha in cattle. *JAVMA*, 188(8):857-860, 1986.
- 5 **Karcı B, Övünç G:** Endoskopik Sinüs Cerrahisi. Ozan Ofset Ltd Şti, İzmir, 1999.
- 6 **Fossum TW, Hedlund CS, Hulse AD, Johnson AL, Seim III HB, Willard MD, Carroll GL:** Small Animal Surgery. 2nd ed. 103-133, 716-759, Mosby, London, 2002.
- 7 **Samsar E, Akın F:** Özel Cerrahi. 63-68, Tamer Matbaacılık, Ankara, 1998.
- 8 **Yücel R:** Veteriner Özel Cerrahi. 40-43, Pethask, Gebze-Kocaeli, 1992.
- 9 **Bull TR:** A Colour Atlas of E.N.T. Diagnosis. 2nd ed. BPCC Hazells Ltd, London, 1992.
- 10 **Dixon PM:** Equine Respiratory Endoscopy. Boehringer Ingelheim Pty Ltd, Artarmon, 1997.
- 11 **Alkan Z:** Veteriner Radyoloji. 173-174, Mina Ajans, Ankara, 1999.
- 12 **Schneider JE:** The respiratory system. In, Oehme FW (Ed): Textbook of Large Animal Surgery, 349-378, Williams and Wilkins, London, 1988.

Yazışma Adresi (Correspondence address)

Yrd. Doç.Dr. Mete Cihan
Kafkas Üniversitesi Veteriner
Fakültesi Cerrahi Anabilim Dalı, 36100 KARS, TÜRKİYE
Tel: +90 474 242 68 00-1241
Fax: +90 474 242 68 53
e-mail: mete08@hotmail.com