


Türkiye’de Lumpy Skin Disease Virus Enfeksiyonunun Klinik Bulgular ve PCR Yöntemi İle Saptanması ^[1]

Metin GÜRÇAY ¹  Ahmet SAİT ² Ayşe PARMAKSIZ ¹ Ayşe KILIÇ ³

^[1] Bu çalışma XI. Veteriner Hekimleri Mikrobiyoloji Kongresi’nde (21-24 Ekim 2014, Antalya, Türkiye) sunulmuştur

¹ Gıda Tarım ve Hayvancılık Bakanlığı, Veteriner Kontrol Enstitüsü, Viroloji Laboratuvarı, TR-23200 Elazığ - TÜRKİYE

² Gıda Tarım ve Hayvancılık Bakanlığı, Veteriner Kontrol Enstitüsü, Viroloji Laboratuvarı, TR- 34890 Pendik, İstanbul - TÜRKİYE

³ Fırat Üniversitesi, Sivrice Meslek Yüksekokulu, TR-23119 Elazığ - TÜRKİYE

Article Code: KVFD-2014-12364 Received: 27.09.2014 Accepted: 20.01.2015 Published Online: 06.02.2015

Özet

Lumpy Skin Disease (LSD), sığır, bufalo ve bazı yabani türlerin derileri üzerinde nodüller ve ödem ile karakterize viral bir enfeksiyonudur. Bu çalışmada, LSD virus enfeksiyonunun, Türkiye’deki varlığının, enfekte sığırlarda gözlenen klinik bulgulara göre tanısı ve PCR yöntemi ile doğrulanması amaçlanmıştır. Bu amaçla, Eylül 2013-Haziran 2014 tarihleri arasında Türkiye’de yerleşik 8 sığır çiftliğinde klinik olarak LSD enfeksiyonu belirtileri gösteren 113 sığır incelendi. Daha sonra, bu sığırlardan 12 deri nodülü örneği alındı ve viroloji laboratuvarına getirildi. Bu örnekler OIE tarafından tanımlanan yöntemlere göre PCR ile test edildi. Enfeksiyonun klinik bulgularının PCR sonuçları ile uyumlu olduğu ortaya konuldu.

Anahtar sözcükler: Lumpy Skin Disease, PCR, Epidemiyoloji

The Detection of Lumpy Skin Disease Virus Infection by Clinical Findings and PCR Method in Turkey

Abstract

Lumpy Skin Disease (LSD) is a viral disease of cattle, buffalo and some wild species characterized by oedema and nodules on the skin. The aim of this study was to report the presence and the clinical signs of LSD in infected cattle in Turkey, and to confirm by PCR method. For this purpose, 113 cattle showing clinical signs of LSD were examined from 8 settled farms in Turkey between September 2013 to June 2014. Then, 12 skin nodule samples from these cattle were obtained, and brought to the virology laboratory. The samples were tested by PCR according to the method described by OIE. The clinical diagnosis was well correlated with PCR results.

Keywords: Lumpy Skin Disease, PCR, Epidemiology

GİRİŞ

Lumpy skin disease (LSD), *Poxviridae* ailesinin *Capripoxvirus* cinsinde bulunan lumpy skin disease virusunun sığırlarda neden olduğu bir hastalıktır ^[1-5]. Virusun taşınması özellikle artropod vektörler aracılığıyla gerçekleşir. Sığırdan sığıra bulaşma da olabilmektedir. Artropod vektörlerin varlığını ve çoğalmalarını etkileyen faktörlere (mevsim, iklim vb.) bağlı olarak önemli epizootik salgınlar ortaya çıkabilmektedir. Enfeksiyon, enzootik olmayan bölgelere artropodların vektörlüğünde taşınabilmektedir ^[2,6-8].

LSD, ilk defa 1929 yılında Afrika’da, 1989 yılında İsrail’de, daha sonraki yıllarda da Bahreyn, Kuveyt, Umman ve Yemen’de rapor edilmiştir ^[5]. Enfeksiyon, özellikle 2012

ve 2013 yıllarında Lübnan ve Ürdün’de bildirilmiştir ^[5]. LSD hastalığı, Türkiye’de ilk olarak 2013 yılında Kahramanmaraş’ın Göksun ilçesinde ortaya çıkmış, daha sonra Batman, Hakkari, Malatya, Hatay, Adıyaman, Osmaniye ve Adana gibi birçok ilde hastalığın gözlemlendiği ve kontrol/eradikasyon çalışmalarının yapıldığı bildirilmektedir ^[5,9].

Enfeksiyonun klinik belirtileri, subklinik enfeksiyondan ölüme kadar giden değişiklik gösterebilmektedir. Hastalığın şiddetinde, *Capripoxvirus* suşu ve konakçı sığır ırkının yanısıra vektör prevalansı, konakçının immunolojik yapısı ve virus izolatının virulensi gibi faktörler etkilidir ^[10]. İnkübasyon periyodu, doğal salgınlarda 1-4 hafta arasında değişmektedir. Çoğu vakalarda ilk klinik belirti gözyaşı akıntısı olmakla birlikte, ateş (40-41°C’ye kadar) ve pre-



İletişim (Correspondence)



+90 424 2181834



mgurcay2000@yahoo.com

skapular lenf yumrularında büyüme de görülmektedir. Bazı vakalarda ateş görülmeyebilir. Ateş olan durumlarda, kısa bir süre sonra 1-5 cm çapında değişen sayılarda deri nodülleri ortaya çıkmaktadır. Ağır seyreden vakalarda, göz ve ağız-burun boşluğu mukozalarında ülseratif lezyonlar oluşmaktadır. Bu lezyonlara bağlı olarak burun boşluğunda kızarıklık, burun ve gözyaşı akıntısı görülür^[4,10,11]. Bu sekresyonların tamamı virus içermektedir. Mermede ödematöz bir görüntü vardır ve hasta hayvanlar hareket etmek için isteksizdirler. Gebe hayvanlarda abort görülebilir. Genç boğalar geçici veya sürekli infertil kalabilirler. Virus semen ile uzun süre saçılabilir^[8].

Bu çalışma, Lumpy skin disease (LSD) hastalığının, enfekte hayvanlarda gözlenen klinik bulgular yönünden değerlendirilmesi ve laboratuvar tanı bağlamında PCR ile teşhis edilmesi, ve ayrıca hasta hayvanların ırk ve fizyolojik durumlarına göre enfeksiyonun morbidite ve mortalite düzeyinin araştırılması amacıyla yapılmıştır.

MATERYAL ve METOT

Çalışmada Kullanılan Sürüler ve Test Materyalleri

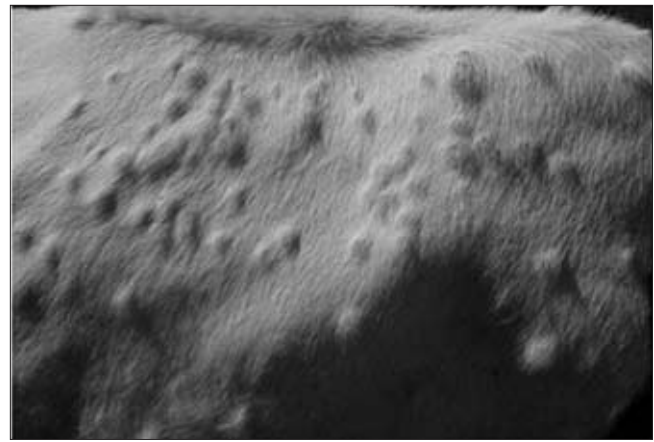
Çalışmada, Eylül 2013 - Haziran 2014 tarihleri arasında Hakkari Merkez, Batman Merkez, Şırnak Merkez, Malatya'nın Battalgazi, Akçadağ ve Darende ilçelerinde bulunan küçük aile işletmeleri ve Batman Gercüş' te bulunan bir entansif işletmeden sağlanan numuneler kullanıldı. Bu işletmelerde bulunan farklı ırk (Montafon, Simental, Holştayn ve melezleri), yaş ve fizyolojik durum özelliklerine sahip toplam 113 sığır; klinik olarak iki fazlı ateş (40°C-41.5°C), depresyon, iştahsızlık, salivasyon, göz ve burunda değişiklikler, preskapular lenf yumrularında büyüme ve tüm

vücudu kaplayan çoklu deri nodülleri (Şekil 1) bulgularına göre (n=113) LSD ön tanısı konuldu. Hastalığın laboratuvar teyidi için klinik belirti gözlenen 12 hayvandan deri nodülü biyopsi materyalleri aseptik şartlarda alındı (Tablo 1).

Viral DNA ekstraksiyonu ve PCR

Test materyallerinden viral DNA izolasyonu ticari kit (QIAamp DNA Mini Kit, USA) kullanılarak ve üretici firmanın önerdiği prosedürüne göre yapıldı. Viral DNA izolasyonunda kullanılan primerlerin dizimleri (Tablo 2) ve uygulanan prosedür OIE manuel esas alınarak uygulandı^[8]. Test sonunda 192bp ürün büyüklüğünde bantlar elde edildi (Şekil 2).

DNA amplifikasyonu 50 µl final hacimde olacak



Şekil 1. Lumpy skin disease virus ile enfekte bir sığırdaki karakteristik deri lezyonları

Fig 1. The characteristic skin lesions in a cattle infected with Lumpy skin disease virus

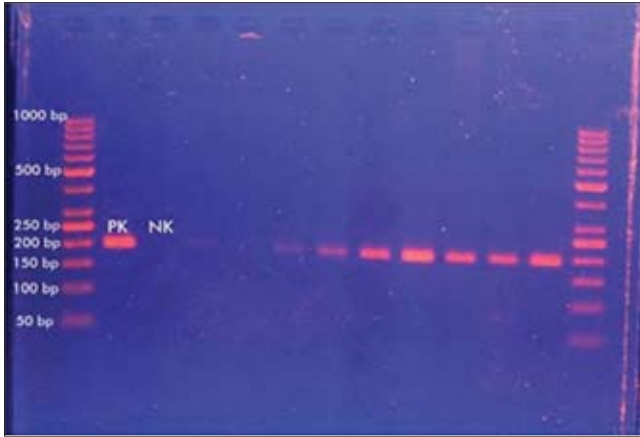
Tablo 1. LSD belirtisi gösteren sığırların bulunduğu işletmeler, işletmelerin yeri, işletmedeki hayvan sayıları, hastalanan hayvan sayısı, ırk ve fizyolojik durumları, morbidite, mortalite, ve alınan deri biyopsi materyali sayıları

Table 1. The place where the enterprise of cattle showing signs of LSD, number of animals at the enterprise, number of diseased animals, race and physiological status, morbidity and mortality rate and the number of biopsies of skin taken

İşletmenin Bulunduğu Yer	İşletmede Bulunan Hayvan Sayısı	Hastalanan Sığırların İrki ve Fizyolojik Durumu	Hastalanan Hayvan Sayısı	Morbidite	Mortalite	Deri Nodülü Biyopsisi Materyali Sayısı
Hakkari Merkez	4	Montofon Dana	1	% 25	-	1
Malatya Battalgazi	2	Montofon Sağmal İnek	1	%50	-	1
Malatya Akçadağ	6	Simental Melezi Gebe İnek	2	%50	-	2
Batman Merkez	3	Holştayn Sağmal İnek	1	%33	-	1
Batman Gercüş	203	Holştayn Sağmal İnek	105	%51	28 (%26.66)	4
Şırnak Merkez	3	Holştayn Gebe İnek	1	%33	-	1
Malatya Darende	26	Holştayn Gebe İnek	1	%03.8	-	1
Malatya Darende	3	Holştayn Melezi Sağmal İnek	1	%33	-	1

Tablo 2. PCR'da kullanılan primerlerin özellikleri**Table 2.** The characteristics of the primers used in PCR

Primer (5'-3')	Proteini Kodlayan Gen	Ürün Büyüklüğü	Referans
5'-TCC-GAG-CTC-TTT-CCT-GAT-TTT-TCT-TAC-TAT-3' 5'-TAT-GGT-ACC-TAA-ATT-ATA-TAC-GTA-AAT-AAC-3'	LSDV Viral bağlama proteinini kodlayan gen	192 (bp)	[8]

**Şekil 2.** LSDV'nin agaroz jel elektroforezisi, GeneRuler 50 bp DNA Ladder. 192 bp PCR amplifikasyon ürünü için pozitif, negatif kontrol ve numuneler**Fig 2.** Agarose gel electrophoresis of LSDV. GeneRuler 50 bp DNA Ladder. 192 bp amplicon PCR product, positive and negative controls and specimens

şekilde Thermo-Scientific PCR Master mix (2X) kit (Cat No: KO171,USA) kullanılarak yapıldı. Kısaca, 25 µl PCR Master mix (2X), 1 µl (0.1 mM) forward primer, 1 µl (0.1 mM) reverse primer, 1 µl DNA template (~10 ng), 50 µl'ye nuclease free su ile tamamlanarak hazırlanan karışım kullanıldı. Karışım, başlangıçta 95°C'de 2 dak., daha sonra 95°C'de 45 sn, 50°C'de 50 sn ve 72°C'de 1 dak. olacak şekilde programlanarak thermal cyler cihazına konuldu ve 34 siklus olacak şekilde ayarlandı. Son siklus ise, 72°C'de 2 dak. olarak uygulandı. Elektroforez işlemi sonucunda LSD virus DNA'sının 192 bp moleküler uzunluğa sahip bantları UV transilluminatörde gözlemlendi [8]. Pozitif kontrol virusu olarak, Pendik Veteriner Kontrol Enstitüsü Çiçek Referans Laboratuvarı'nda izole edilen LSD saha suşu kullanıldı.

BULGULAR

LSD hastalığının varlığı Hakkari, Şırnak, Batman il merkezleri ve Batman/Gercüş, Malatya/Battalgazi, Akçadağ, Darende ilçesinde bulunan 8 sığır işletmesinde klinik bulgular ve laboratuvar teşhisi ile ortaya konuldu (Şekil 1, Şekil 2). İşletmelerde bulunan hasta hayvanlardan alınan 12 adet deri nodülü biyopsi materyallerinin tamamında klinik teşhisi doğrulayacak şekilde 192 bp uzunluğunda pozitif bantlar elde edildi (Şekil 2). LSD hastalıklı bir Montafon dana ve bir sağmal inek, iki Simental melezi gebe inek, bir Holştayn sağmal inek, iki Holştayn gebe inek ve bir Holştayn melezi gebe inek olmak üzere toplam 8 sığırın iyileştiği, ancak Holştayn sağmal ineklerin entansif

yetiştiriciliğinin yapıldığı bir işletmede 105 hasta inekten 28 (%26)'inin öldüğü tespit edildi. Hastalığın işletmelerdeki morbidite oranı %3.8-51.0 ve mortalite oranı ise %0-26 olarak belirlendi (Tablo 1).

TARTIŞMA ve SONUÇ

Bu çalışma ile LSD hastalığının varlığı Hakkari, Batman, Şırnak ve Malatya illerinde bulunan küçük aile işletmelerinde ve entansif yetiştiricilik yapılan Batman ili Gercüş ilçesindeki bir işletmede enfekte hayvanlarda gözlenen klinik belirtiler ve PCR yöntemi ile moleküler olarak ortaya konulmuştur.

Hastalığın çıktığı yerlerdeki endemilerde, sığırlarda orta ve şiddetli olmak üzere iki farklı formda klinik bulgular gözlenmiştir. Etçi ve sütçü özelliği olan Montafon ve Simental ırkları ile sütçü Holştayn melezleri orta şiddette klinik belirti gösterdiği halde, 203 Holştayn ırkı sütçü sağmal ineğin bulunduğu bir işletmede 105 ineğin şiddetli klinik belirtiler gösterdiği tespit edilmiştir. Bu klinik bulgular arasında özellikle deri lezyonları belirgin olarak görülmüş ve bir veya birden fazla ayakta ödematöz şişkinlik ve topallık saptanmıştır. Hastalık, hayvanlarda süt veriminde azalmayla birlikte, 28 (%26) ineğin de ölümüne yol açarak önemli ekonomik kayıplara neden olmuştur. Elde edilen verilere göre, hastalığın morbiditesi %3.8-51.0 arasında, bulunurken; sığırların ırkı ve fizyolojik duruma bağlı olarak mortalite oranı ise %0-26 olarak belirlenmiştir. Morbidite oranlarının düşük olması hastalığın yayılmasında sığırdan sığıra bulaşmanın çok etkili olmadığını, buna karşılık insekt vektörlerin bulaşmada daha fazla etkili olduğunu göstermektedir [7,8,10]. Hakkari, Malatya, Şırnak ve Batman illeri arasında en düşük rakıma sahip olanı Batman ilidir. Batman ili diğer illere göre daha sıcak ve nemli bir iklime sahiptir. Nemli ve sıcak iklim sinek populasyonunda ve dolayısı ile alınan virus miktarı üzerinde etkili olmaktadır [2]. Bu çalışmada mortalite oranlarının %0 ile %26 arasında değişken olmasını etkileyen nedenler arasında bölgenin coğrafyası, iklimi, işletmenin yönetim şartları, hayvanın ırkı ve bağışıklık durumu ile virus suşu sayılabilir. Hastalığın şiddetinin ise alınan virusun dozu, alınma yolu ve konakçının ırkına göre değiştiği bildirilmektedir [6,7]. Kuzey Ommarın Al-Batinah bölgesinde Holştayn ırkı süt sığırcılığının yapıldığı bir işletmede hastalığın görülmesinden sonra, hayvanlarda süt veriminin %40-65 oranında düştüğü ve hastalığın %12 oranında mortaliteye neden olduğu bildirilmiştir [11].

Hastalığın enzootik olarak görüldüğü bölgelerde LSD

hastalığının teşhisi, çoğunlukla karakteristik klinik belirtilere göre yapılmaktadır. Ancak, etkili kontrol ve eradikasyon için geçici klinik teşhisin doğru ve hızlı laboratuvar teknikleri ile doğrulanması gerekmektedir. Laboratuvar teşhisinde, hücre kültüründen veya embriyolu tavuk yumurtasından izole edilen virusun elekton mikroskopi veya floresan antikor testi ile tanımlanması gerekmektedir. Serolojik testlerle spesifik LSD antikorlarının ortaya konulması ile de teşhis yapılabilmektedir. Çabuk ve doğru laboratuvar teşhisi için, son zamanlarda çeşitli PCR metotları geliştirilmiştir [1,3,8,10,12]. Spesifik immünojenik testlerle karşılaştırıldığında, PCR'in daha duyarlı olduğu belirtilmiştir [3]. Bu çalışmada, klinik olarak hastalık belirtisi gösteren hayvanlardan alınan, deri nodülü biyopsi materyallerine PCR uygulandı ve örneklerin tamamı pozitif olarak bulundu (%100). Çalışmamızda elde edilen PCR test sonuçları, sahada gözlenen klinik bulguları tamamen doğrulamıştır. El Kholly ve ark.[3], klinik belirti gösteren hayvanların deri biyopsi materyallerinden yaptıkları PCR testinde, klinik teşhisi doğrulayacak şekilde 80 numunenin tamamında pozitif sonuçlar elde etmişlerdir. Sharawi ve Abd [1], klinik belirti gösteren hayvanlardan alınan 10 adet deri biyopsi materyalinin tamamında PCR testi ile LSD teşhisi yapmışlardır. Bu çalışmamızda elde edilen sonuçlar ile El Kholly ve ark.[3] ve Sharawi ve Abd'in [1] sonuçları arasında uyumluluk görülmüştür. LSD'nin laboratuvar teşhisinde materyal olarak deri nodülü biyopsi materyali, kan, semen ve süt kullanılmaktadır. Bunlardan deri biyopsi materyalinin, hastalığın başlangıcından hastalığın üçüncü ayına kadar olan devrede fazla miktarda virus içermesi nedeniyle PCR testi için en iyi teşhis materyali olduğu bildirilmektedir [1,8,11].

Endemik ülkelerde, LSD salgınlarının tek etkili kontrol yolu aşılımadır. Koyun çiçek, keçi çiçek ve LSD viruslarının antijenik homologileri ve çapraz koruma oluşturma nedenlerinden dolayı bu virus suşlarından herhangi birisi, sığırları LSD'ye karşı korumak için kullanılabilir [13,14].

Sonuç olarak, bu çalışma ile Doğu ve Güneydoğu Anadolu bölgelerinde yer alan Hakkari, Malatya, Şırnak ve Batman illerinde sığırlarda LSD hastalığının klinik teşhisi yapılmış ve uygulanan PCR yöntemi ile virus varlığının tespiti yapılarak klinik teşhis doğrulanmıştır. Ayrıca, bu çalışmada LSD hastalığının, hayvanların ırk, fizyolojik

durum ve vücut direncine bağlı olarak Montofon dana ve inekler, Simental inekler ve Holştayn melezi gebe ineklerde ölüme neden olmadığı halde, sağmal Holştayn ırkı bir süt işletmesinde ölümlere neden olduğu gözlenmiştir. Hastalık, danaların besi performansında gerileme, sağmal ineklerin süt veriminde azalma ve ölümlere bağlı olarak önemli ekonomik kayıplara neden olmuştur.

KAYNAKLAR

- 1. Sharawi SS, Abd ERI:** The utility of polymerase chain reaction for diagnosis of lumpy skin disease in cattle and water buffaloes in Egypt. *Rev Sci Tech Off Int Epizoot*, 30, 821-830, 2011.
- 2. Tuppurainen ESM, Oura CAL:** Lumpy Skin Disease: An emerging threat to Europe, the Middle East and Asia. *Transbound Emerg Dis*, 59, 40-48, 2012. DOI: 10.1111/j.1865-1682.2011.01242.x
- 3. El-Kholly AA, Soliman HMT, Abdelrahman KA:** Polymerase chain reaction for rapid diagnosis of a recent lumpy skin disease virus incursion to Egypt. *Arab J Biotechnol*, 11, 293-302, 2008.
- 4. Kumar SM:** An outbreak of lumpy skin disease in a Holstein dairy herd in Oman: A clinical report. *Asian J Anim Vet Adv*, 6, 851-859, 2011. DOI: 10.3923/ajava.2011.851.859
- 5. FAO:** Emergence of lumpy skin disease in the Eastern Mediterranean Basin countries. Food and Agriculture Organization of the United Nations, FAO Regional Office for the Near East (FAO-RNE). *Empres Watch*, 29, 2013.
- 6. Carn VM, Kitching RP:** The clinical response of cattle experimentally infected with lumpy skin disease (Neethling) virus. *Arch Virol*, 140, 503-513, 1995. DOI: 10.1007/BF01718427
- 7. Davies FG:** Lumpy skin disease, an African capripoxvirus disease of cattle. *Br Vet J*, 147, 489-503, 1991.
- 8. The World Organisation for Animal Health (OIE):** Manual of Diagnostic Tests and Vaccines for Terrestrial Animals. Chapter 2.4.14, OIE, Paris, 2010.
- 9. The World Organisation for Animal Health (OIE):** Lumpy skin disease, Turkey. http://www.oie.int/wahis_2/public/wahid.php/Reviewreport/Review?reportid=14106, Accessed: 07.11.2014.
- 10. Carn VM, Kitching RP:** An investigation of possible routes of transmission of lumpy skin disease virus (Neethling). *Epidemiol Infect*, 114, 219-226, 1995. DOI: 10.1017/S0950268800052067
- 11. Body M, Singh KP, Hussain MH, Al-Rawahi A, Al-Maawali M, Al-Lamki K, Al-Habsy S:** Clinico-histopathological findings and PCR based diagnosis of lumpy skin disease in the Sultanate of Oman. *Pak Vet J*, 32, 206-210, 2012.
- 12. Salib FA, Osman AH:** Incidence of lumpy skin disease among Egyptian cattle in Giza Governorate, Egypt. *Vet World*, 4, 162-167, 2011. DOI: 10.5455/vetworld.2011.162-167
- 13. Kitching P:** Progress towards sheep and goat pox vaccines. *Vaccine*, 1, 4-9, 1983. DOI: 10.1016/0264-410X(83)90004-X
- 14. Hasoksuz M, Gulyaz V, Sarac F:** Molecular characterizations of Sheeppox virus strains. *İstanbul Üniv Vet Fak Derg*, 40 (1): 95-102, 2014.