

İvermektin'in Sığır Deri Papillomatozisinde Tedavi Etkinliği

Ali Haydar KIRMIZIGÜL *  Erhan GÖKÇE * Mahmut SÖZMEN **
Yakup YILDIRIM*** Enver BEYTUT**

* Kafkas Üniversitesi Veteriner Fakültesi İç Hastalıkları Anabilim Dalı, TR-36100 Kars - TÜRKİYE
** Kafkas Üniversitesi Veteriner Fakültesi Patoloji Anabilim Dalı, TR-36100 Kars - TÜRKİYE
*** Kafkas Üniversitesi Veteriner Fakültesi Viroloji Anabilim Dalı, TR-36100 Kars - TÜRKİYE

Makale Kodu (Article Code): KVFD-2009-1333

Özet

Bu çalışmada sığır deri papillomatozisinin tedavisinde uzun etkili ivermektin'in etkinliği araştırıldı. Çalışmanın materyalini, 7-36 aylık, farklı ırk ve cinsiyette, klinik ve histopatolojik olarak papillomatozis teşhisi konulan 24 sığır oluşturdu. Çalışmaya alınan hayvanlar deneme (I. grup) ve kontrol (II. grup) olmak üzere 2 gruba ayrıldı. Deneme grubuna (n=16) 0.2 mg/kg dozda deri altı yolla tek doz uzun etkili ivermektin uygulandı. Kontrol grubuna (n=8) ise herhangi bir uygulama yapılmadı. Çalışmaya alınan bütün hayvanların kontrolleri iki hafta aralıklarla 90 gün süreyle yapıldı. Uzun etkili ivermektin uygulanan I. gruptaki 16 sığırdan 14'ünün (%87.5) 30 ile 90 gün arasında iyileştiği belirlendi. Kontrol grubundaki hayvanlarda ise iyileşme olmadığı görüldü. Sonuç olarak; sığır deri papillomatozisi'nin sağaltımında tek doz, uzun etkili ivermektinin %87,5 oranında etkili olduğu belirlendi.

Anahtar sözcükler: *İvermektin, Papillomatozis, Sığır*

Effects of Ivermectin on Bovine Cutaneous Papillomatosis

Summary

In the present study the effectiveness of long action ivermectin on the treatment of bovine cutaneous papillomatosis was evaluated. Twenty-four cattle with different ages (7-36 months of age), breed and sex with cutaneous papillomatosis were placed into two groups. Long action ivermectin at a dose of 0.2 mg/kg was administered subcutaneously as a single dose to the animals in Group I (experimental group; n=16). Group II (n=8) served as a control group and received no treatment. Animals were monitored at 15 days intervals up to 90 days. In Group II, 14 of 16 animals (87.5%) showed complete recovery within three months of observation period. No remission was observed in the control group. In conclusion ivermectin, as single long action dose application, is effective for the treatment of bovine cutaneous papillomatosis.

Keywords: *Ivermectine, Papillomatosis, Cattle*

GİRİŞ

Deri papillomatozisi, epitelyal proliferasyon ile karakterize, papillom, fibropapillom veya siğil olarak adlandırılan ve papillomavirus tarafından oluşturulan viral bir hastalıktır ¹. Hastalık her yaş sığırdan görülebilmesine rağmen genç hayvanlarda daha sık ve şiddetli seyretmektedir ²⁻⁴.

Hastalığın bulaşmasında direkt temasın yanı sıra bulaşık yem, kontamine malzemeler, kulak küpesi takma işlemleri, sağım makineleri, kastrasyon, kalıtım, beslen-

me bozukluğu, hormonal dengesizlik, mutasyon ve immun sistemin baskılanması gibi faktörler önemli rol oynamaktadır ^{2,5}.

İvermektin sığırlarda genellikle antiparaziter ilaç olarak kullanılmasına rağmen ⁶ bazı paraziter hastalıklarda immun sistemi de aktive ederek faydalı etki gösterdiği bilinmektedir ⁴. Farelerde yapılan bir çalışmada ivermektin uygulanmasından sonra antikor üretimi, T lenfositler ve makrofaj kaynaklı yanıtın arttığı bildiril-



İletişim (Correspondence)



+90 474 2426807/1278



ahkirmizigul@hotmail.com

miştir ⁷. Ayrıca, ivermektin uygulanmasından sonra serum spesifik antikor aktivitesinde de artış görülmesi nedeniyle immunosupressif hastalıklarda ivermektin'in immunomodülatör etkisinin tedavide farklı bir yaklaşım sağlayabileceği düşünülmektedir ⁴.

Hayvanlarda papillomavirus enfeksiyonlarının tedavisinde birçok seçenek bulunmasına rağmen ^{7,8} immün sistemi güçlendiren ilaç ya da kimyasal maddelerin daha etkili olduğu bildirilmektedir ^{2,9-11}. İmmün sistemi aktive ettiği bildirilen ¹²⁻¹⁴ ve antiparaziter bir ilaç olan ivermektin'in sığır deri papillomatozislerinin tedavisinde etkinliği üzerine sınırlı sayıda çalışma bulunmaktadır ⁴.

Bu çalışmada, sığır deri papillomatozisi'nin tedavisinde uzun etkili ivermektin'in etkinliğinin belirlenmesi amaçlandı.

MATERYAL ve METOT

Hayvan Materyali ve Tedavi

Bu çalışmanın materyalini, 7-36 aylık, farklı ırklarda 14 erkek ve 10 dişi olmak üzere toplam 24 sığır oluşturdu.

Çalışmaya alınan sığırlar Grup I (n=16) ve Grup II (n=8) olmak üzere iki gruba ayrıldı. Birinci gruptakilere 0.2 mg/kg dozda deri altı tek doz uzun etkili ivermektin (Bovifort LA flk, Eczacıbaşı®, Türkiye) uygulandı. İkinci gruptakilere ise herhangi bir uygulama yapılmadı ve kontrol olarak kullanıldı. Her iki gruptaki sığırların iyileşme süreçleri 15 günlük aralıklarla 90 gün süreyle kontrol edildi.

Histopatoloji

Histopatolojik incelemeler için deri üremelerinin olduğu bölgelere lokal anestezi (lidokain HCl; L-anestin, Alke) uygulamasını takiben bu bölgelerden bistüri ile alınan doku örnekleri çinko tuzlu fikzatifte tespit edilerek parafin bloklar hazırlandı. Daha sonra parafin bloklardan 5 mikron kalınlığında alınan seri kesitler hematoksilen-eozin (HE) ile boyandı.

İmmunohistokimya

Bu çalışmada streptavidin-biyotin-peroksidaz-kompleks (ABPC) metodu immunohistokimyasal yöntem olarak kullanıldı. İmmunohistokimyasal boyamalar için parafin bloklardan alınan 5 mikron kalınlığındaki kesitler 3-aminopropyl-triethoxysilane (Sigma-Aldrich, St. Louis, MT, USA) ile kaplanmış lamalar üzerine alındı. Boyanacak kesitler deparafinizasyon ve dehidrasyondan sonra endojen peroksit aktivitesini önlemek için hidrogen peroksitin distile sudaki %3'lük çözeltisinde 20 dak. inkübe

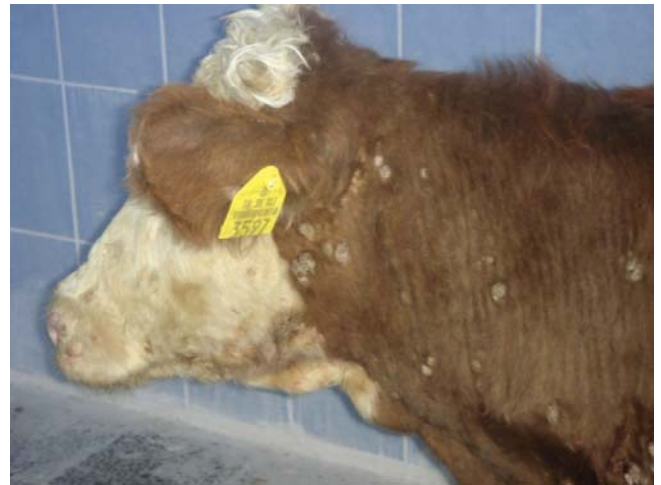edildi. Çalışmada kullanılan tüm dokular, antijenik sitelerin açığa çıkarılması amacıyla, 0.1 M Sitrat Buffer (pH 6.0) solüsyonuna yerleştirildi. Ardından, mikrodalgalar fırında (800 watt) 10 dak. süreyle işleme tabi tutuldu. Doku kesitlerinin fosfatlı buffer solüsyonu (PBS) ile yıkanmalarının ardından poliklonal tavşan anti papillomavirus gen spesifik yapısal antijen (Dako Cytomation, Glostrup, Denmark) ile 30 dak. inkübe edildi. Biotinlenmiş link olarak anti-mouse ve anti-rabbit immunoglobulin (LSAB2™ system, Dako) ve Streptavidin HRP (LSAB2™ system, Dako) solüsyonları 10'ar dakikalık sürelerle uygulandı. Negatif kontrollerde ise primer antikor yerine PBS ya da 1/100 oranında sulandırılmış normal keçi serumu kullanıldı. Kesitlerin PBS ile yıkanmalarının ardından renk ortaya çıkarıcı substrat olarak, PBS'de %0.035 oranında hazırlanmış 3.3'-diaminobenzidine tetrahydrochloride (DAB, DAKO) solüsyonu kesitlere 1 dak. süre ile uygulandı. Kesitler Harris Hematoksilin ile boyandı ve 5 dak. süreyle musluk suyunda yıkandı. Daha sonra immün-mount ile kaplanarak ışık mikroskobunda incelendi.

BULGULAR

Klinik Bulgular

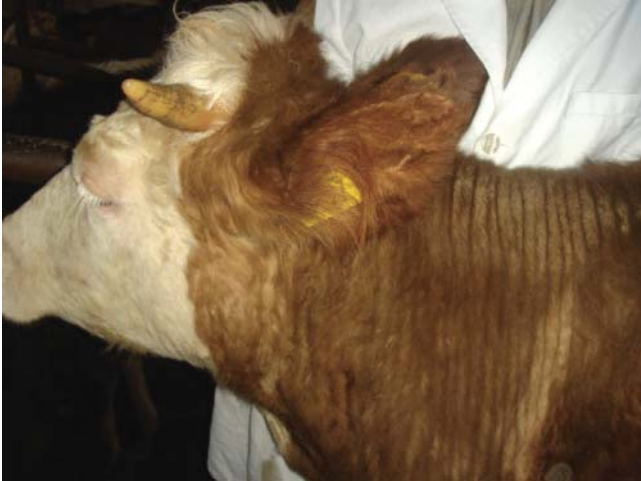Her iki gruptaki hayvanlarda tespit edilen papillomaların yaygınlık ve dağılımları farklı olmakla birlikte lokalizasyonlarının genellikle baş, boyun, abdominal bölge, toraks ve vücudun diğer bölgelerinde olduğu görüldü.

On beş gün arayla yapılan kontrollerde sığırların birinde 30, ikisinde 45, beşinde 60, beşinde 75 ve birinde 90. günde papillomların tamamen kaybolduğu kaydedilirken (Şekil 1, 2), ikisinde papillomlarda küçülme olmasına rağmen tamamen kaybolmadıkları belirlendi.



Şekil 1. İvermektin ile tedavi öncesi görünüm

Fig 1. Appearance of animal prior to treatment with ivermectine



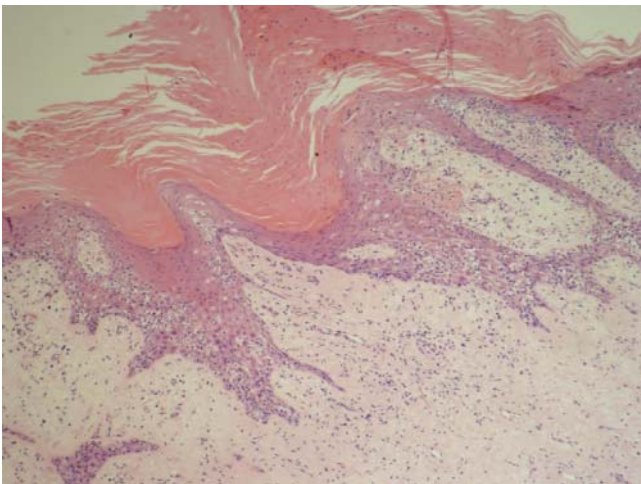
Şekil 2. İvermectin ile tedavi sonrası görünüm

Fig 2. Appearance of animal after the treatment with ivermectine

Histopatolojik ve İmmünohistokimyasal Bulgular

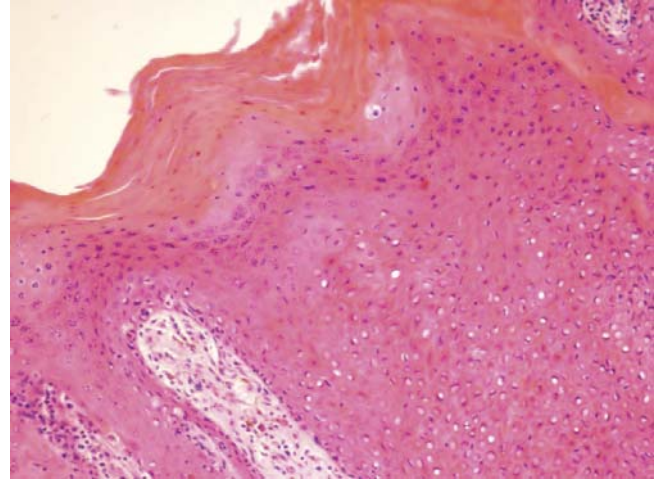
Histopatolojik olarak, tümör örneklerinde belirgin bir akantoz ve hiperkeratoz ile karakterize epidermal hiperplazi tespit edildi. Dermal papillaların uzadıkları ve akantotik epidermin altında düzensiz bir şekilde gelişen rete ridge formasyonlarının geliştiği belirlendi (**Şekil 3**). Dikensi-prickle hücre tabakasında tek ya da küçük gruplar oluşturan hücrelerin sitoplazmalarında geniş vakuolizasyonlar ve periferik yerleşimli hiperkromatik çekirdekler ile karakterize dejeneratif değişiklikler dikkati çekti (**Şekil 4**). Ayrıca, diğer hücrelerde değişen derecelerde balonumsu dejenerasyona eşlik eden çok sayıda pleomorfik yapıda keratohyalin granülleri görüldü.

Dermal tabakadaki tümör stromasında bulunan fibroblastlar ve kollajen demetlerinin anaför tarzında yapı-



Şekli 3. Epidermiste akantozis ile stratum korneumda hiperkeratozis (HE x10)

Fig 3. Papilloma with epidermal acanthosis and hyperkeratosis (HE x10)

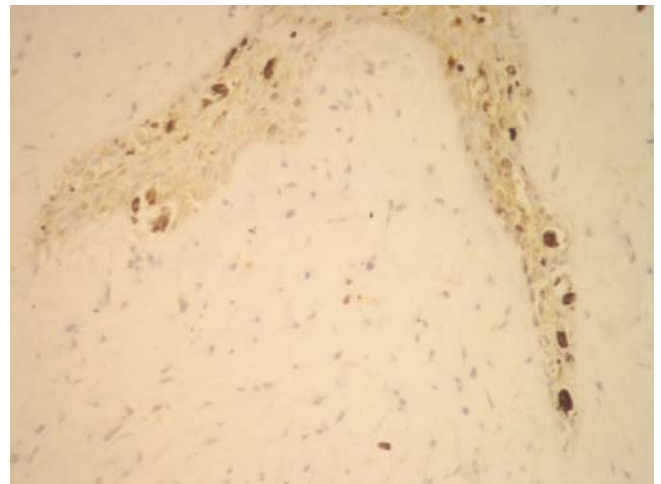


Şekil 4. Hiperplazi ve stratum spinosumdaki hücrelerde vakuolizasyon (HE x20)

Fig 4. Hyperplasia and vacuolation of the stratum spinosum (HE x20)

lar oluşturduğu tespit edildi. Bazı tümörlerin ise nisbeten hücreden fakir oldukları ve bağ dokunun daha olgun ve hiyalinize olduğu belirlendi. Bazı olgularda epidermal tabakanın ülseratif bir yapıda olduğu, dermal kısımda bulunan damarların genişledikleri ve konjestif bir yapıda oldukları dikkati çekti. Tümörlerin sekonder bakteriyel enfeksiyon ile kontamine oldukları olgularda dermis ve epidermis tabakalarında nötrofil lökosit eksudasyonu saptandı. Bazı papillomlarda ise epidermal proliferasyonun hafif bir akantozis ve rete peglerin belirginleşmesi ile sınırlı kaldığı belirlendi. Nadiren, subepidermal tabaka ve dermal melanofajlarda serbest melanin granüllerine rastlandı.

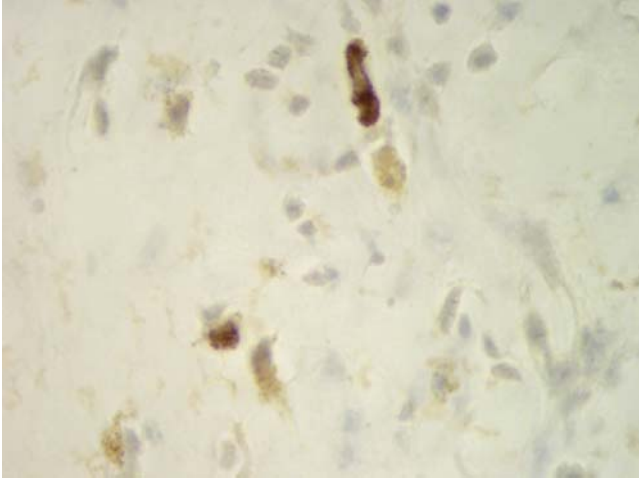
İmmünohistokimyasal boyamalar sonucu epiderminin



Şekil 5. Epiderminin bazal tabakasında bulunan hücre çekirdeklerinde papillomavirus pozitif reaksiyon (ABPC x40)

Fig 5. Nuclei in the basal layer of the epidermis are positive for papillomavirus (ABPC x40)

granüler ve bazal tabakalarındaki hücre çekirdeklerinde papillomavirus reaksiyonunun oldukça yoğun olduğu dikkati çekti (Şekil 5). Stratum korneumda bulunan çekirdek kalıntılarının büyük bir kısmında da şiddetli bir pozitif reaksiyon belirlendi. Benzer karakterdeki reaksiyonun, muhtemelen çekirdeğin erimesi ile oluşan, küçük boşlukların etrafında da şekillendiği görüldü. Bazı olgularda ise mezenkimal yapıdaki hücrelerin sitoplazma ve bazen de çekirdeklerinde hafiften şiddetliye kadar değişebilen yoğunluklarda bir reaksiyonun olduğu dikkati çekti (Şekil 6). Benzer bir şekilde bazı damar endotel hücrelerinde de hafif bir reaksiyonun bulunduğu tespit edildi. Negatif kontrol olarak primer antikor yerine normal serum ya da PBS'nin kullanıldığı durumlarda tümör belirteci için pozitif bir yanıt alınmadı.



Şekil 6. Bazı mezenkimal hücre sitoplazma ve çekirdeklerinde hafiften şiddetliye kadar değişen papillomavirus pozitif reaksiyon (ABPC x100)

Fig 6. Some mesenchymal cells exhibiting weak to intense reaction for the virus antigen in the cytoplasm occasionally accompanied by positivity in the nuclei (ABPC x100)

TARTIŞMA ve SONUÇ

Sığırlarda deri papillomatozisi yaygın olarak görülen viral bir enfeksiyon ^{1,9,15} olup başlıca baş, boyun ve vücudun diğer bölgelerinde yerleşim göstermektedir. Hastalık her yaş sığırdaki görülmeyle birlikte, 2 yaşın altındaki genç sığırlarda daha sık karşılaşılmaktadır ^{4,16}. Bu çalışmada da olguların 7-36 aylık olması ve papillomaların genellikle baş ve boyun bölgesine yerleşmesi daha önce yapılan çalışmalarla paralellik göstermektedir.

Hastalığın tedavisinde kateterizasyon, ekzisyon, otoplog ve heterolog aşı uygulamaları, otohemoterapi veya non-spesifik immun stimulan ilaçlar gibi değişik yöntemler kullanılmaktadır ^{17,18}. Bökkü ve ark.⁴ tarafından papillomatozisli sığırlarda yapılan bir çalışmada, ivermektin tek doz kullanıldığında %88.8, 15 gün arayla 2 kez uygu-

landığında ise %77.7 oranında başarı elde edildiği bildirilmiştir. Bu çalışmada da uzun etkili ivermektinin tek doz kullanılmasını takiben %87.5 oranında başarı elde edilmiştir. Elde edilen bu veriler sığır deri papillomatozisi'nin tedavisinde uzun etkili ivermektin ile normal ivermektin arasında etkinlik açısından belirgin bir fark bulunmadığını gösterir niteliktedir.

Papillomavirusların epitel hücrelerde çoğaldığının bildirilmesine rağmen ¹⁹ bu çalışmada tümör stromasında bulunan bazı mezenkimal hücrelerin sitoplazma ve çekirdeklerinde tespit edilen pozitif reaksiyonunun diğer araştırmalarda tespit edilenler ile uyumlu olduğu görüldü ¹⁵. Yine, bazı hücrelerin hem sitoplazma hem de çekirdeklerinde tespit edilen pozitif reaksiyonun viriyonun çekirdekten sitoplazmaya dağılımı neticesinde gerçekleştiği sonucuna varıldı ^{20,21}.

Sonuç olarak, uzun etkili ivermektin'in sığır deri papillomatozisi'nde tek doz uygulanması ile %87.5 oranında etkili olduğu belirlendi. İvermektin'in uygulama kolaylığı ve tedavi maliyeti dikkate alındığında cerrahi tedavi yerine güvenle kullanılabilir alternatif bir yöntem olduğu söylenebilir. Ayrıca, ivermektinin doz ve kullanım süreleri ile etki mekanizmasının belirlenmesi için kontrollü ve moleküler tekniklerin kullanıldığı ayrıntılı araştırmalar gerekmektedir.

KAYNAKLAR

- Olson C:** Papillomavirus. **In,** Dinter Z, Morein B (Eds): Virus Infections of Ruminants. pp. 189-200, Elsevier, Amsterdam, 1990.
- Olson C:** Papillomatosis in cattle. **In,** Howard JL (Ed): Current Veterinary Therapy 3 & Food Animal Practice. pp. 430-431, W.B. Saunders Company, Philadelphia, London, Tokyo, 1993.
- Nicholls PK, Stanley MA:** The immunology of animal papillomavirus. *Vet Immun Immunopathol*, 73, 101-127, 2000.
- Bökkü MK, Atalay O, Kibar M, Cam Y, Atasever A:** Ivermectin is an effective treatment for bovine cutaneous papillomatosis. *Res Vet Sci*, 83, 360-363, 2007.
- Campo MS, Jarrett WF, O'neil W, Baron RJ:** Latent papillomavirus infection in cattle. *Res Vet Sci*, 56, 151-157, 1994.
- Courtney CH, Roberson EL:** Avermectin. **In,** Adams HR (Ed): Veterinary Pharmacology and Therapeutics. p. 920, Iowa State University Press, Ames, Iowa, 1995.
- Blakley BR, Rousseaux CG:** Effect of ivermectin on the immune response in mice. *Am J Vet Res*, 52, 593-595, 1991.
- Çımtay I, Biricik HS, Keskin O, Baba ZF:** Comparative studies on the efficacy of different vaccination methods in the treatment of bovine papillomatosis. *Turk J Vet Anim Sci*, 27, 929-933. 2003.
- Or E, Bakirel U:** Kutan papillomatoz. **In,** Gül Y (Ed): Geviş Getiren Hayvanların İç Hastalıkları (Sığır, Koyun-Keçi). pp.

387-388, Özkan Matbaacılık Ltd. Şti., Ankara, 2002.

10. Dinç DA: Papillomatozis. In, Evcil Hayvanlarda Memenin Deri Hastalıkları, Dolaşım Bozuklukları ve Operasyonları. pp. 41-45, Ülkü Matbaası, Konya, 1995.

11. Cihan M, Ozaydin I, Ozba B, Baran V: Clinical effects of levamisole in bovine papillomatosis. *Indian Vet J*, 81, 321-323, 2004.

12. Dennis VA, Klei TR, Miller MA, Chapman MR, McClure JR: Immune responses of pony foals during repeated infections of *Strongylus vulgaris* and regular ivermectin treatments. *Vet Parasitol*, 42, 83-99, 1992.

13. Knab J, Darge K, Buttner DW: Immunohistological studies on macrophages in lymph nodes of onchocerciasis patients after treatment with ivermectin. *Trop Med Int Health*, 2, 1156-1169, 1997.

14. Rao UR, Chandrashekar R, Subrahmanyam D: Effect of ivermectin on serum dependent cellular interactions to *Dipetalonema viteae microfilariae*. *Trop Med Parasitol*, 38, 123-127, 1987.

15. Jelinek F, Tachezy R: Cutaneous papillomatosis in cattle. *J Comp Pathol*, 132, 70-81, 2005.

16. Smith BP: Papillomatosis (warts, fibropapillomas). In, Smith BP (Ed): Large Animal Internal Medicine. pp. 1417-1418, Mosby-Year Book, Philadelphia, London, Tokyo, 1996.

17. Bajric A, Jevtic S, Ozegovic T, Dugalic N: Autohaemotherapy of bovine papillomatosis. *Vet Yug*, 32, 79-83, 1983.

18. Silva LAF, Jayme VS, Oliveira MAB Eurides D, Fioravanti MCS, Dias-Filho FC: Cutaneous pedicle implant of the papilloma and autohaemotherapy in the treatment of bovine papillomatosis. *Vet Not*, 4, 83-88, 1998.

19. Streeck RE: A short introduction to papillomavirus biology. *Intervirology*, 45, 287-289, 2002.

20. Watrach AM: The ultrastructure of canine cutaneous papilloma. *Cancer Res*, 29, 2079-2084, 1969.

21. Emhmad AO, Levkut M, Levkutova M, Revajova V, Ondrejka R, Benisek Z: Immunohistochemistry of the progressive and regressive stages of bovine papillomatosis. *Acta Vet Brno*, 66, 245-248, 1997.