

BİR İNEKTE RASTLADIĞIMIZ VAGİNAL TÜMÖR OLGUSU

Vaginal Tumour in a Cow

Armağan ÇOLAK*
Alkan KAMILOĞLU***

Yavus Selim SAĞLAM**
Musa KARAMAN****

ÖZET

Bu makalede, Montafon ırkı bir inekte rastladığımız vaginal tümör olgusu ve bunun elektrokoter ile ekstirpasyonu sunuldu.

Anahtar Sözcükler: İnek, Vaginal tümör.

SUMMARY

In this report, vaginal tumour in a Montafon cow and its extirpation with electrocoter was presented.

Key Words: Cow, Vaginal tumour.

GİRİŞ

İneklere ender olarak görülen vagina tümörleri çiftleşmeye engel olarak infertiliteye neden olabilir (1-3). Ayrıca vaginada daralmaya bağlı olarak şekillenen güç doğumlara da rastlanmaktadır (1-4).

Vulva ve vaginada papillomlara rastlanabileceği ve operatif olarak uzaklaştırılabileceği bildirilmektedir (3-5). Çoğunlukla iyi huylu ve saplı olan bu tümörler bazen vulvadan dışarı da uzanabilirler. İneklere vaginal tümör olarak; fibrom, fibrosarkom, leiomyom, hemanjiom, lenfosarkom, sarkom ve karsinom bildirilmektedir (1,2).

OLGUNUN TANIMI

Olgumuzu KAÜ Veteriner Fakültesi Doğum Kliniğine getirilen 4 yaşlı bir Montafon ırkı inek oluşturmaktadır. İkincisi yaklaşık dört ay önce olmak üzere, iki kez normal doğum yapmış olan bu inekteki vaginal tümör, hayvan sahibinin bir ay kadar önce dikkatini çekmişti. İki gebeliği de tabii tohumlama sonucu şekillenmişti. İnceleme sonucunda, vaginanın dorsalinde kaudaldeki yaklaşık 5x6 cm, diğeri 2x3 cm ölçülerinde iki adet saplı tümör tespit edildi.

Üst epidural ve lokal infiltrasyon anesteziyi takiben önce büyük, sonra da küçük tümör elektroskalpelle ekstirpe edildi.

Ekstirpe edilen materyal histopatolojik inceleme için formol solusyonunda saklandı.

Yapılan mikroskopik incelemede, geniş iç şekilli sitoplazmalı, iç şekilli ya da oval nükleuslu belirgin nükleollü pleomorfik, mitoz içeren hücrelerin follikülleri şeklinde dizilim gösterdikleri tespit edildi. Belirgin kapsül içermeyen tümör yapının yüzey maturasyonlu yassı epitel altında yerleşim gösterdiği, epitelde akantolizis ve kat sayısında azalma belirlendi.

Bu incelemeler sonucunda tümörün *fibrosarkom* olduğuna karar verildi.

TARTIŞMA ve SONUÇ

İnfertilite nedeni olabildiği gibi daha çok güç doğumlara neden olan vaginal tümörler çoğunlukla iyi huylu ve saplıdır (1-4).

Sığırlarda, fibrom, fibrosarkom, leiomyom, hemanjiom, lenfosarkom, sarkom ve karsinom gibi tümöral oluşumların seyrek de olsa şekillenebileceği ve çeşitli jinekolojik ve ürolojik problemler doğurabileceği bildirilmiştir (1,2).

Olgumuzda, yapılan retikülün boyasında hücreleri kuşatan retikülün liflerin olması, PAS negatif boyanma özelliği göstermesi, Van gieson boyasında kırmızı boyanma özelliği göstermesi ve Masson trikrom

* Yrd.Doç.Dr., KAÜ Vet. Fak. Doğum ve Repr. Hast. Anabilim Dalı, Kars-TÜRKİYE

** Dr., KAÜ Veteriner Kontrol Araştırma Enstitüsü, Erzurum, TÜRKİYE

*** Arş.Gör., KAÜ Vet. Fak. Cerrahi Anabilim Dalı, Kars-TÜRKİYE

**** Arş.Gör., KAÜ Vet. Fak. Patoloji Anabilim Dalı, Kars-TÜRKİYE

boyasında belirgin kollagen bandların görülmesi ile fibrosarkom tanısı konuldu ve bu tür olgulara gerek yerli gerekse yabancı literatürlerde pek rastlanılmayan bir tümör tipi olduğu saptandı.

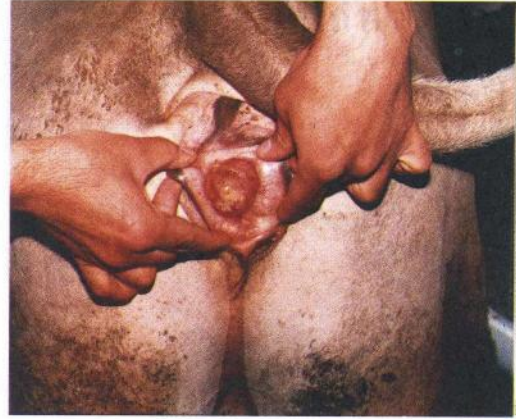Bu tür olguların operatif veya koterizasyonla ekstirpasyonu önerilmektedir (2,5).

Materyalimizde, iyi bir hemostaz ve kalabilecek tümöral hücrelerin ölmesini sağlamak düşüncesiyle elektrokoterizasyonla ekstirpasyon tercih edilmiş ve herhangi bir komplikasyonla karşılaşmamıştır.

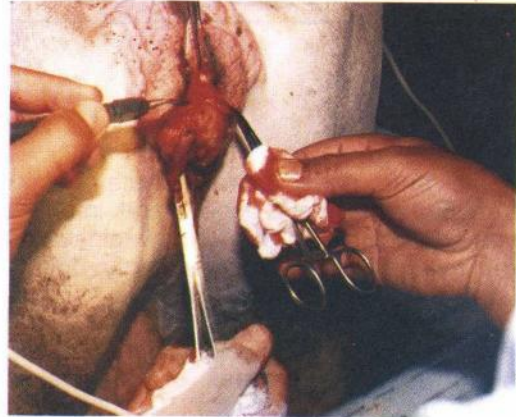
Sonuç olarak, gerek klinik gerekse patolojik incelemeler sonucunda enteresan olduğuna karar verdiğimiz olgumuzun, ilgilinenlerin bilgilerine sunmanın yararlı olacağı inancındayız.

KAYNAKLAR

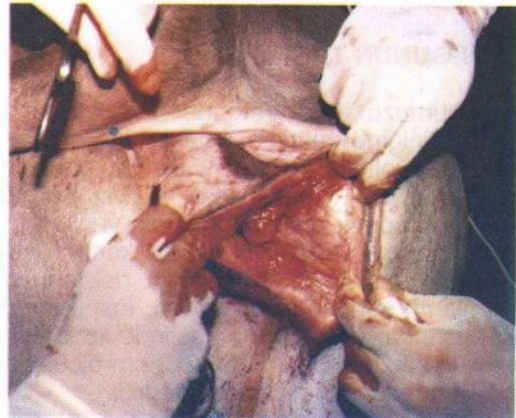
1. Erk, H., Doğanelli, M., Akkayan, C.: Veteriner Doğum Bilgisi (Obstetrik) ve Jinekoloji. AÜ Basımevi, Ankara, 363-366, 1980.
2. Roberts, S.J.: Veterinary Obstetrics and Genital Diseases (Theriogenology). Third Edition. Edwards Brothers, Michigan, 556, 1991.
3. Alaçam, E.: Büyük ruminantlarda infertilite. Evcil Hayvanlarda Reprodüksiyon, Sun'i Tohumlama, Doğum ve İnfertilite, Dizgievi, Konya, 272, 1994.
4. Kılıçoğlu, Ç., Alaçam, E.: Veteriner Doğum Bilgisi ve Üreme Organlarının Hastalıkları (Theriogenoloji). AÜ Basımevi, Ankara, 240, 1985.
5. Oehme, F.W.: Textbook of Large Animal Surgery. Second Edition. In: Vaughan, J.T., Williams, D.J., Ames, N.K., Powe, T.A., Vandeplassche, M.: The female genital system. Williams and Wilkins, Baltimore, 578-579, 1988.



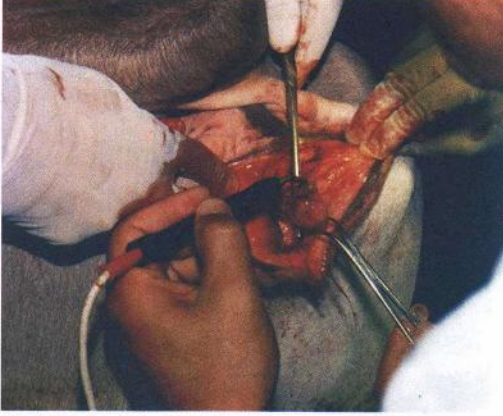
Resim 1. Vagina dorsalindeki büyük tümörün görünümü.



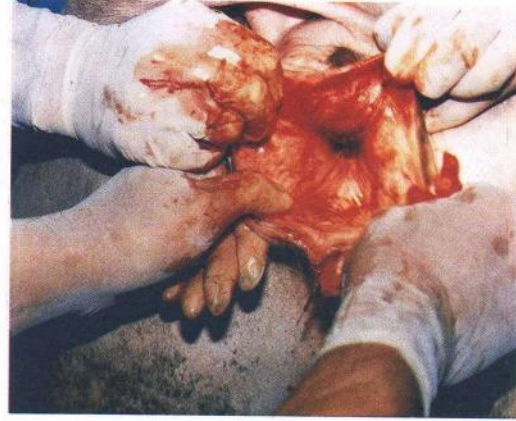Resim 2. Resim 1'deki tümörün elektroskalpelle alınışı.



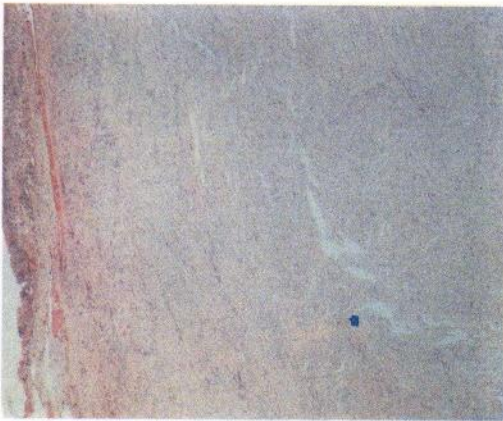Resim 3. Küçük tümörün görünümü.



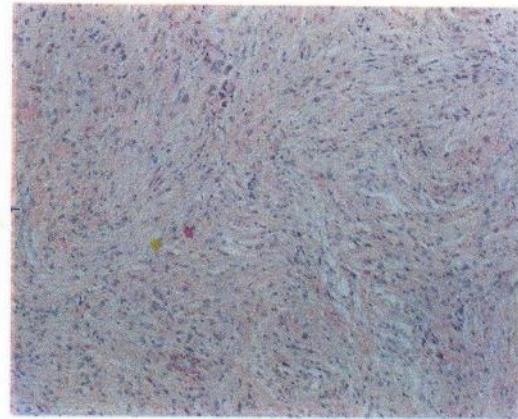
Resim 4. Küçük tümörün elektroskalpelle alınışı.



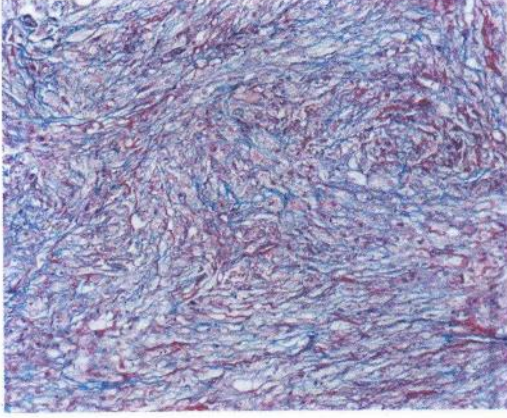
Resim 6. Epitel altında iç şekilli hücrelerin oluşturduğu tümoral yapı. (H.EX40)



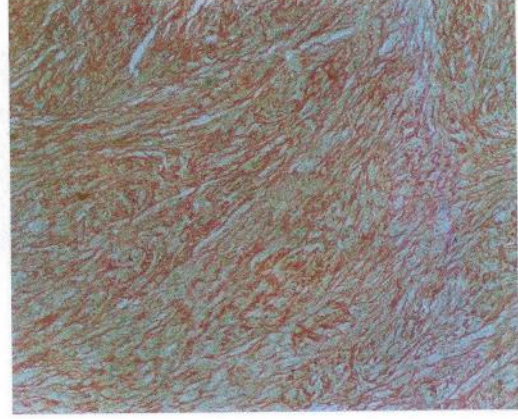
Resim 5. Operasyon sonrası vaginanın görünümü



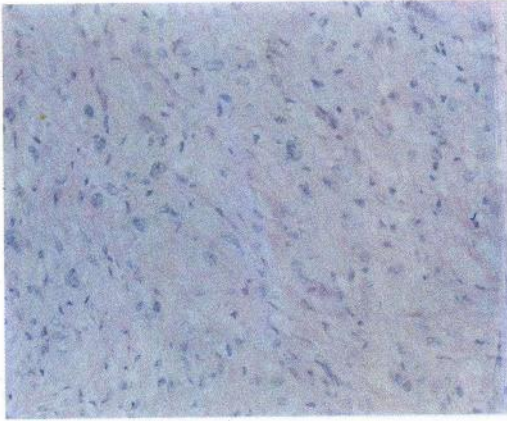
Resim 7. Fasikül şeklinde dizilim özelliği ve mitoz (H.EX100)



Resim 8.Belirgin kollagen bandlar (Mas-
son's tricrome X100).



Resim 10. Van gieson'da kırmızı boyanma
özellği (Van gieson X 100).



Resim 9. Retikülin liflerin dağılımı (Re-
tikülin X100).



Resim 11. Pas (-) boyanma (Pas X 100).