

## İneklerde Subklinik Mastitisin Farklı Yöntemlerle Saptanması <sup>[1]</sup>

Kutlay GÜRBULAK \* ✍ Esra CANOOĞLU \* Murat ABAY \*  
Özlem ATABAY \* Tayfur BEKYÜREK \*

[1] *Bu Araştırma Erciyes Üniversitesi Bilimsel Araştırma Projeleri Birimi Tarafında Desteklenmiştir (Proje No: VA-06-02)*

\* Erciyes Üniversitesi Veteriner Fakültesi, Doğum ve Jinekoloji Anabilim Dalı, Kayseri - TÜRKİYE

**Makale Kodu (Article Code): 2009/105-A**

### Summary

Bu çalışmada, laktasyondaki subklinik mastitisli ineklerin teşhisinde Kaliforniya Mastitis Testi (CMT), Somatik Hücre Sayısı (SHS) sütün elektrik iletkenliği, sütün bakteriyolojik analizi ile supramammar lenf yumrusunun büyüklüğü arasındaki ilişkiler incelenmiştir. Çalışma materyalini Kayseri'deki Saray çiftliğinde bulunan 3-9 yaşlı 296 Holstein ırkı inek (1184 meme lobu) oluşturdu. Superfisyel supramammar lenf yumrusunun ultrasonografik muayenesi 7.5 MHz'lik linear prob ile gerçekleştirildi (Honda Vet-1500 Ultrasound). Lenfin ölçüsü transuder ile hyperekoik karanlık alan baz alınarak horizontal olarak ölçüldü. Laktasyondaki ineklerin supramammar lenf yumrusunun büyüklüğü ile SHS arasında pozitif korelasyon olduğu saptanmıştır ( $P<0.01$ ). Bakteriyolojik muayenelerde en fazla Staphylococcus aureus izole edilmiştir. Sonuç olarak SHS, CMT, sütün elektrik iletkenliği, superfisyel supramammar lenf yumrusunun ultrasonografik görüntüleriyle uyumlu olmakla birlikte geçmişte mastitis geçiren hayvanların lenf yumrusunun büyük kalmasından dolayı lenf yumrusunun tek başına teşhis yöntemi olarak kullanılamayacağı kanısına varılmıştır.

**Keywords:** *İnek, Subklinik mastitis, Somatik hücre sayısı, Supramammary lenf yumrusu*

## Determination of Subclinical Mastitis in Dairy Cows by Different Methods

### Özet

This study was carried out to determine relationship between californian mastitis test (CMT), somatic cell count (SCC), electrical conductivity (EC) of milk, bacteriological examinations and size of the superficial supramammary lymph nodes in subclinical mastitis of lactating cows. Milk samples collected from 1184 quarters of 296 Holstein cows between 3-9 aged in Saray farms in Kayseri were used as study materials. The ultrasonographical examination of the superficial supramammary lymph nodes of cows was carried out by using a 7.5 MHz linear transducer (Honda Vet-1500 Ultrasound). The horizontal length of lymph node was measured at hyperechoic line by transducer. A positive correlation ( $P<0.01$ ) was found between the size of the superficial supramammary lymph nodes and SCC. The most frequently isolated microorganism was Staphylococcus aureus in bacteriological examinations. In conclusion, although SCC, CMT and EC results are consistent with the ultrasonographic appearance of the superficial supramammary lymph nodes, it is not possible to use the lymph nodes as a solely diagnostic method because of the largened lymph nodes beforehand occurred mastitis.

**Anahtar sözcükler:** *Cows, Subclinical mastitis, Somatic cell count, Supramammary lymph nodes*

### GİRİŞ

Meme bezinin yangısı olarak tanımlanan mastitis, süt inekçiliğinde en yaygın olarak görülen ve en fazla ekonomik kayba neden olan bir hastalıktır <sup>1</sup>. ABD'de mastitisten kaynaklanan ekonomik kaybın inek başına yılda 185 US\$, ülke düzeyinde ise toplam kaybın

yaklaşık 2 milyar US\$ olduğu bildirilmektedir <sup>2</sup>. Mastitis, etkenlerin bulaşma şekilleri, korunma önlemleri ve tedavisi bakımından oldukça karmaşık bir yapı göstermektedir <sup>3,4</sup>. Hastalık süt veriminin düşmesine, sütün bileşiminin değişmesine ve inek-

✍ **İletişim (Correspondence)**

☎ +90 352 3380005-6 /176

✉ k\_gurbulak@hotmail.com

lerin üretken ömürlerinin kılmasına neden olmaktadır. Mastitise bağlı süt kayıplarının yaklaşık %70-80'i subklinik mastitisten kaynaklanmaktadır <sup>5,6</sup>. Subklinik mastitislere bağlı olarak sütte şekillenen değişimleri, memeye plazma proteinlerinin geçmesi, iyon konsantrasyonundaki farklılaşma, lokal hücrelerin yıkımı sebebiyle intrasellüler bileşiklerin süte geçmesi, meme epitelinin sentez kapasitesinin azalması, en önemlisi ise sütte somatik hücrelerin artması şeklinde görülmektedir <sup>7</sup>. Sütteki lökositlerin sayımı için lam üzerinde hazırlanan süt preparatlarının ışık mikroskopunda nicel olarak sayımından, coulter counter ve fossamatik gibi elektronik gereçlerin kullanıldığı yöntemler bulunmaktadır <sup>8</sup>. Somatik hücre sayısını gösteren testler mastitisli hayvanları belirlemekle birlikte mastitisi oluşturan etken hakkında bir fikir vermez. Uzun zaman almakla birlikte, süt örneklerinin kültürleri yapılarak etkenlerin izolasyonu ve identifikasyonu ile antibiyogram testlerinin uygulanması, tanı, sağıtım ve korunma yönünden önemli yararlar sağlamaktadır <sup>9</sup>. Mastitisli sütlerde iyon konsantrasyonundaki değişimler nedeniyle sütün elektriksel iletkenliği yükselmektedir. Meme dokusunda meydana gelen hasara bağlı olarak laktoz ve K konsantrasyonu azalırken, Na ve Cl iyonu konsantrasyonlarında artış olmaktadır. Sütün elektriksel geçirgenliğini ölçmek için bu amaçla geliştirilmiş küçük el cihazları veya sağım ekipmanına yerleştirilen ölçüm sistemleri kullanılmaktadır <sup>10</sup>. İnsan hekimliğinde meme sağlığında kistik ve solid lezyonların teşhisi amacıyla iğne biyopsisi ve mammografi yerine son dönemlerde 5-13 mHz lik transducer kullanılarak, ultrasonografi ile yapılmaktadır <sup>11,12</sup>. Aynı şekilde lenf nodüllerin ultrasonografik muayenesinde yaygın olarak yapılmaktadır <sup>13-15</sup>. Aynı amaçla veteriner hekimlikte 3.5-5.0 Mhz konveks transducer ve 7.5-13.0 Mhz linear transducer'lu ultrasonografi cihazları rutin olarak kullanılmaktadır <sup>16</sup>. Kofler ve ark. <sup>17</sup> ise, ineklerde yaptıkları bir çalışmada servikal superfisyal ve subilak lenf yumrusunun normal kesitini ultrasonografi ile incelemişlerdir. Lenf nodülleri uniform anatomik yapıya sahiptir ve ultrasonografik görüntüsü dokular arasında nispeten sabitlik gösterir. Bir bağlantı dokusunun kapsülü biraz yumuşak kas ve elastik lifleri içerecek nodülün yüzeyini örter ve bu kapsül özellikle ultrason dalgaları dik geldiği zaman hiperekoik görünür. Nodülün hipoekoik paranzimi, nispeten homojen baskılanmış korteks ile uyusmaktadır. Hiperekoik merkez, medullanın iç parçası ve hilus ile uyuşur ama nodülün yağ içerip içermemesine bağlı olarak hiperekoik görünüm artabilir veya azalabilir. Hatta lenfatik sinusların sıvıyla dolu olup olmamasına bağlı olarak multiple paralel akustik sınırlar artabilir <sup>18,19</sup>. Her iki faktörün de

ekojenik görünümde payı vardır, çünkü histolojik bulgular her iki teoriyi de destekler niteliktedir <sup>18,20</sup>.

Sunulan çalışmada subklinik mastitisli ineklerin teşhisinde, Kaliforniya Mastitis Testi(CMT), somatik hücre sayısı (SHS), sütün bakteriyolojik analizi, sütün elektrik iletkenliği ile supramammar lenf yumrusunun büyüklüğü arasındaki ilişkiler incelenmesi amaçlanmıştır.

## MATERYAL ve METOT

Çalışmanın materyalini Develi/KAYSERİ'de bulunan Saray Halı tarım ve hayvancılık işletmesinde, farklı laktasyon dönemindeki 3-9 yaş arası, 296 (1184 meme lobu) Holstein ırkı inek oluşturdu. Bin başlık sağmal kapasiteye sahip işletmede 650 sağmal inek bulunmaktadır. Daha önceki yıllarda mastitis oranı %6-7 olan işletmede, çalışma boyunca aynı bakım ve beslenme programı izlendi. İneklerin laktasyon sayısı, daha önce mastitis geçirip geçirmediği, daha önce bir enfeksiyöz hastalık (Bruselloz, Tuberkuloz) geçirip geçirmediği (Supramammar lenf yumrusunun büyüklüğünü etkileyeceği için) saptandı. Çalışmada, CMT +1 altı kontrol grubu, +:1, ++:2, +++:3 olarak değerlendirilenler deney grubu olarak ele alınmıştır.

**Süt Numunelerinin değerlendirilmesi:** İlk olarak süt numuneleri, Kaliforniya Mastitis Testi (CMT) yapılarak değerlendirildi. CMT değerleri rakamsal olarak istatistiksel ve rakamsal olarak değerlendirilebilmeleri için +:1, ++:2, +++:3 şeklinde eşleştirildi <sup>21</sup>.

Bakteriyolojik muayene için önce meme uçları ılık ve iritan olmayan antiseptiklerle temizlendi. İlk süt atıldıktan sonra muayene için 10 ml süt numunesi alınarak soğutmalı termoslarda aynı gün laboratuara taşındı. Mikrobiyolojik muayene, Kayseri ili, Anımar Veteriner Laboratuvarında Uzman Mikrobiyolog tarafından gerçekleştirildi.

**İzolasyon Yöntemi:** Süt numuneleri 4000 rpm'de 15 dak. süreyle santrifüjlendi. Dipteki oluşan çökeltilen pasteur pipeti ile örnek alınarak kanlı agar ve MacConkey agar besiyerine ekimler yapıldı ve aerob koşullarda 37°C'de 1-3 gün inkübe edildi. Streptokoklar'ın izolasyonu amacıyla her örnekten serumlu buyyon besiyerlerine de ekimler yapılarak mikroaerofil koşullarda 37°C'de 48 saat inkübe edildi.

**İdentifikasyon Yöntemleri:** Üreme görülen besiyerleri (Nutrient agar, Nutrient broth, OF medium, serumlu buyyon, sodyum hippurat besiyeri ve tavşan plazmasından yararlanıldı) mikroskopik olarak ince-

lendikten sonra gram boyama yapılarak mikroskopta incelendi. Karışık kültürlerde tek kolonilerden pasaj yapılarak saf kültürleri elde edildi. Gram pozitif kokların identifikasyonu için öncelikle katalaz, oksidaz, O-F besiyerlerinde glukoza etki, kanlı agar da hemoliz özelliği, basitrasin ve furazolidona duyarlılık özellikleri belirlendi. Test sonuçlarına göre identifikasyonlar için gerekli olan diğer biyokimyasal aktivitelerin saptanması amacıyla rutin bakteriyolojik yöntemler kullanıldı.

**SHS testinin uygulanması:** Somatik hücre sayısı, meme loblarındaki süt örneklerinin karışmaması için numuneler CMT kapından DeLaval ölçüm kasetine çekilerek çok kısa sürede ahır içinde değerlendirildi. Hücre sayısının tespiti DNA spesifik fluorescent probe propidium iodide ile boyanmış somatik hücreleri sayma prensibine göre ölçüldü. Yaklaşık 60 µl süt numunesi kasete çekilerek, yüklü kaset DeLaval hücre sayıcının ölçüm penceresine yerleştirilerek 1 µl değerlendirilerek somatik hücre sayısı belirlendi.

**Sütün elektrik iletkenliği:** Sütün elektrik iletkenliği ise her muayene günü, sağım sisteminden okunarak değerlendirildi. Sağım sistemi her inek için son 24 saat içinde yüksek iletkenlik ve düşük süt verimi veya 2 kez düşük süt verimi veya 2 kez yüksek iletkenlik şeklinde ve iletkenlik derecesi -, +, ++, +++, +++++, ++++++, ++++++ şeklinde sağım ünitesi tarafından kaydedildi.

**Ultrasonografik Muayene:** Yüzeysel supramammar lenf yumruları yaklaşık olarak derinin 1 ile 3 cm altın-

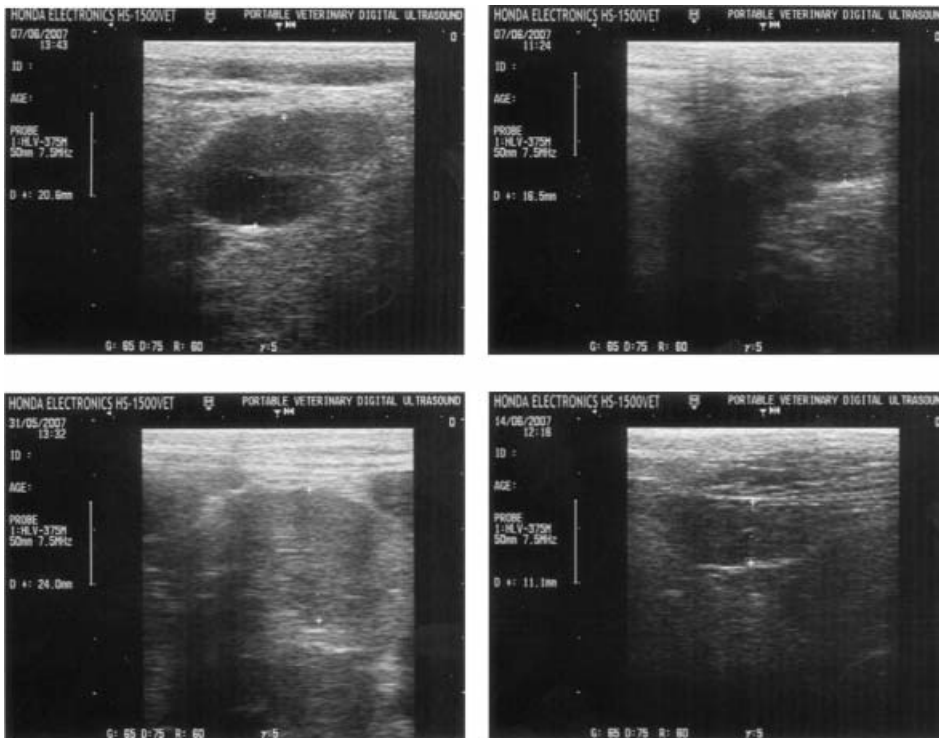
da, meme bezinin parankimi ile arka bacak kasının arasına yerleşmişlerdir <sup>11,17</sup>. Supramammary lenf yumrusunun anatomik konumuna göre, Ultrasonografik muayene Honda HS 1500 ultrasound ve 7.5 MHz'lik linear proba, hyperekoik karanlık alan baz alınarak horizontal olarak ölçüldü.

**İstatistiksel Analizler:** Gruplar arasında farkın olup olmadığını belirlemek için KruskalWallis testi ve farkın hangi gruplar arasında olduğunu belirlemek içinde Mann-Whitney U testi yapıldı. Laktasyon sayısı ile supramammary lenf yumrusu ve somatik hücre sayısı arasındaki ilişki korelasyon analizi ile belirlendi.

## BULGULAR

Lenf nodüller genellikle çevre dokulardan sınırlanmış, ovale yakın bir şekilde ve ekojenik ince bir kapsül ile sarıldıkları saptanmıştır. Tüm normal nodüller, longitudinal doğrultu boyunca nodülün merkezine doğru çok iyi görüntülenebilen ekojenik bir doğru içerirler. Nodülün parankimi daha hiperekoik noktalar ile bazı durumlarda hipoekoik bazen de anekoik sıralandıkları görülmüştür. Süt numunelerine bakılan hayvanların (*Şekil 1*) memelerinde ultrasonografik muayeneleri yapıldığında supramammar lenf yumrusunun büyüklüğü ortalama  $2.47 \pm 04$  mm idi (CMT: +++).

Meme loplarında CMT'dinde +, ++, +++ olarak değerlendirildiğinde, sonuçlar SHS sayısı ile rakamsal



**Şekil 1.** Farklı ineklerdeki supramammary lenf yumrusunun büyüklüklerinin ultrasonografik görüntüleri

**Fig 1.** Ultrasonographic appearance of the supramammary lymph nodes to size in different cows

olarak paralellik göstermekteydi. Bakılan 1184 meme lobunda 96±33 mastitis vakası ve bunların 71±49'u subklinik mastitis vakası olarak belirlenmiştir. Bu süt örneklerinde yapılan bakteriyolojik muayenede *E. coli*, *S. aureus*, *Corinebacterium*, *S. epidermidis*, *S. lentus*, *S. agalactiae*, *Proteus spp*, *Bacillus spp*, izole edilirken en çok *S. aureus* olmuştur. Bakteriyolojik muayenede izole edilen bakterilerin sınıflarına göre lenf yumrusunun büyüklüğü arasında bir ilişki kurulamadı. Kayıt bulgularında daha önce mastitis geçirmiş fakat muayene günü mastitis görülmeyen bazı vakalarda yapılan ultrasonografik muayenede supramammary lenf yumrusunda da belirgin ve kalıcı bir büyüklük görülmüştür (n: 24, 1.8±0.7 mm). Laktasyon sayısı baz alındığında SHS sol arka ve CMT sol arka loblardan elde edilen sonuçlar bakımından istatistiksel fark bulundu (P<0.05) (Tablo 1). Laktasyon sayısı ile SHS ortalaması arasında pozitif bir ilişki bulundu (P<0.01; r=0.189). Aynı şekilde SHS ortalaması ile supramammary lenf yumrusunun büyüklüğü arasında da pozitif korelasyon bulundu (P<0.01; r=0.232). Günlük kaydedilen elektrik iletkenliği ile SHS ve CMT ortalamaları arasında rakamsal ve istatistiksel bir fark bulunamadı. Sütün elektrik iletkenliği ise her muayene günü, sağım sisteminden okunduğunda, diğer teşhis parametreleriyle rakamsal ve istatistiksel olarak anlamlı ilişki kurulamadı.

luklar ve immun yanıt zayıflığı önde gelen hazırlayıcı sebepler arasındadır <sup>22</sup>.

Subklinik mastitisin teşhisinde, hücresel artışa bağlı olarak kullanılan CMT ve SHS tespitinin yapmanın yanında, tedavi seçeneklerini artırabilmek için mikrobiyolojik testler de yapmak gerekmektedir <sup>23</sup>. Yapılan bir çalışmada CMT değerlerine göre somatik hücre sayısı (SHS), (+) olanlarda 150.000, (++) olanlarda 2.140.000, (+++) olanlarda 8.740.000 olarak bildirilmektedir <sup>24</sup>. Baştan ve ark. <sup>25</sup> ise CMT (+) olanlarda 200.000-300.000, (++) olanlarda 300.000-1.000.000, (+++) olanlarda ise 1.000.000'dan fazla olarak bildirmişlerdir. Sunulan çalışmada da benzer sonuçlar bulunmuştur (Tablo 1).

Baştan ve ark. <sup>25</sup>, süt örneklerinin elektrik dirençlerini daha önce kalibrasyonu yapılmış Milk Checker cihazı (Eisai Co. Ltd.) ile ölçtüklerinde CMT ve SHS'nin artışına paralel olarak orantılı bulduklarını ve CMT (+++), SHS >1.000.000 tespit edilen 37 numunede EC (electrical conductivity) 6.2-12 arasında bulduklarını bildirmişlerdir. Benzer şekilde Chamigns ve ark. <sup>26</sup>, subklinik mastitis teşhisinde, CMT ile EC'nin etkinliklerinin araştırdığı bir çalışmada bu tanı yöntemlerinin %91, Küplülü ve ark. ise CMT pozitif örneklerden %94'ünün EC bulguları ile paralellik gösterdiği açıkladı.

**Tablo 1.** Laktasyon sayısına göre supramammary lenf yumrusunun (cm) , SHS (.000 hücre/ml) ve CMT (+:1, ++:2, +++:3) değerleri

**Table 1.** Number of lactation cows according to supramammary lempht nodes(cm), SHS0.000 cells/ml) and CMT (+:1, ++:2, +++:3) values

Laktasyona sayıları **	SUB LENE <sup>b</sup>	SHS sol ön	SHS sol arka **	SHS sağ ön	SHS sağ arka	SHS ort <sup>b</sup>	CMT sol ön	CMT sol arka **	CMT sağ ön	CMT sağ arka
	X±SD	X±SD	X±SD	X±SD	X±SD	X±SD	X±SD	X±SD	X±SD	X±SD
Lak 1 (n:99)	1.34±0.7	63.6±7.3	218.3±7.3	184.1±6.7	144.4±4.9	152.5±3.0	0.10±0.3	0.13±0.04	0.19±0.06	0.20±0.06
Lak 2 (n:89)	1.19±0.7	200.1±7.1	98.0±3.7	290.4±7.8	211.5±6.5	199.3±3.9	0.23±0.6	0.18±0.50	0.37±0.08	0.35±0.07
Lak 3 (n:40)	1.45±0.6	213.0±7.9	262.3±5.9	148.1±4.4	292.6±8.3	244.0±4.0	0.17±0.4	0.22±0.05	0.27±0.07	0.42±0.09
Lak 4 (n:21)	1.47±0.8	437.0±1.0	1140.4±1.7	402.5±1.1	249.3±5.6	482.9±7.0	0.47±0.9	1.04±1.02	0.14±0.04	0.95±0.43
Lak 5 (n:8)	1.27±0.9	40.2±8.7	333.0±6.4	91.2±1.8	563.2±1.4	256.7±4.5	0.00±0.0	0.75±0.11	0.00±0.00	0.37±0.10
Lak 6 (n:9)	1.31±0.7	380.7±1.1	290.8±4.4	290.8±4.4	50.0±1.5	212.5±3.6	0.00±0.0	0.00±0.00	0.55±0.08	0.11±0.03
Lak 7 (n:4)	2.25±2.3	1965.5±2.3	1953.7±2.4	709.0±9.8	220.0±4.4	1212.0±6.7	1.50±0.1	1.50±0.17	1.00±0.14	0.25±0.05
Lak 8 (n:3)	1.35±0.1	92.0±1.1	352.0±5.7	113.6±1.6	79.3±1.0	159.0±2.3	0.00±0.0	0.66±0.11	0.00±0.00	0.00±0.00
Total (n:275)	1.33±0.7	196.2±7.1	282.9±8.3	237.4±7.1	205.4±6.4	226.8±4.2	0.19±0.5	0.27±0.07	0.27±0.07	0.75±0.12

(\*; \*\* P<0.05, a, b P<0.01)

## TARTIŞMA ve SONUÇ

İneklerde subklinik mastitis yakalanma riskini etkileyen birçok çevresel ve bireysel faktör bulunmaktadır. Bunların arasında olumsuz bakım ve beslenme şartları, yetersiz hijyen, sağım şekli, iklim, mevsim değişikliği ile bireye ait anatomik ve fizyolojik bozuk-

muşlardır. Çalışmamızda teşhis yönteminde kullanılan yöntemler arasında (CMT, SHS, USG) paralel varken sağım ekipmanlarına bağlı olarak sütün elektrik direncini ölçen değer arasında paralellik bulunamadı. Elektrik iletkenliğine bağlı sonuçlardaki uyumsuzluk, kullanılan ölçüm sisteminin (Milk Checker cihazı) farklı oluşuna bağlandı <sup>25-27</sup>. İnek meme bezinin Ultrasonografik muayenesinde ilk bildirilen çalışmalar meme başıyla



ilgili olmuştur<sup>28,29</sup>. Aynı çalışmalarda apse benzeri belirgin değişiklikler haricinde neoplasma gibi hücreli artışlara bağlı patolojik olayları nadiren görülmüştür<sup>28,29</sup>. Benzer şekilde ineklerde meme bezinin ultrasonografik muayenesi sonucunda meme bezi paransiminde fizyolojik ve patolojik karakterdeki değişiklikler belirtilmiştir<sup>29,31</sup>. Ultrasonografik muayenede mastitisin şiddetine bağlı olarak meme bezinin yapısal değişiklikler görülmektedir<sup>29,32</sup>. Subklinik mastitisleri çalıştığımız ineklerin meme bezinde yangı belirtileri ile ilgili klinik belirtiler pek görülmemiştir. Ultrasonografik muayenede sadece supramammary lenf yumrusunun büyüklüğünü baz aldığımız araştırmada meme bezindeki diğer patolojik değişikliklerle ilgili görüntüler dikkate alınmamıştır. Laktasyon sayısına göre, SHS sol arka ve CMT sol arka loblardan elde edilen sonuçlar bakımından istatistiksel rakamsal ve istatistiksel fark bulunması (P<0.05) (Tablo 1), sağım makinesinde olabilecek bir problemten kaynaklanılabileceği sonucuna varılmıştır.

Bradley ve ark.<sup>33</sup>, 54 laktasyondaki sütçü ineğin, superficial supramammary lenf yumrusunu ultrasonografik muayenesini 7.5 MHz'lik transducer ile incelemişler ve lenfin boyu ile ve SHS ve CMT ile ilişkisinde pozitif korelasyon bulamazken, yüzeysel ölçümünde CMT ile pozitif korelasyon bulmuşlardır. Laktasyon sayısına göre gruplandırdığımız çalışmada lenfin boyu ile SHS arasında rakamsal olarak pozitif ilişki bulunurken, geçmişte mastitis geçiren vakalarda lenf yumrusu büyük olmasına rağmen istatistiksel bir ilişki kurulamadı.

Sonuç olarak bu çalışmada, subklinik mastitisin teşhisinde, kaliforniya mastitis testi, bakteriyolojik muayene, sütün elektrik direnci, somatik hücre sayısı supramammary lenf yumrusunun ölçülmesiyle paralellik gösterirken, geçmişte mastitis geçiren hayvanların lenf yumrusunun büyük kalmasından dolayı lenf yumrusunun tek başına teşhis yöntemi olarak kullanılamayacağı kanısına varılmıştır.

## TEŞEKKÜR

Çalışmanın mikrobiyolojik analiz kısmının gerçekleştirilmesinde yardımcı olan Dr. Demet İŞÇAN'a, Develi Saray Halı Tarım İşletmesi çalışanlarına teşekkür ederiz.

## KAYNAKLAR

1. Homan EJ, Wattiaux MA: Technical Dairy Guide: Lactation and Milking. 2nd ed. Publication: TDG-L-092995-E. The

Babcock Institute or Int. Dairy Research and Development. Univ. of Wisconsin, Madison, WI. 1996.

2. Schmidt GH, Van Vleck LD, Hutjens MF: Udder Diseases. In, Principles of Dairy Science. 2nd ed. pp. 115-132, Prentice Hall, Englewood Cliffs, New Jersey, 1988.

3. Harmon RJ: Physiology of mastitis and factors affecting somatic cell counts. *J Dairy Sci*, 77, 2103-2112, 1994.

4. Kaya İ, Güven A: Mastitisli ineklerde kan vitamin A, β-karoten ve vitamin E düzeylerinin belirlenmesi. *Kafkas Univ Vet Fak Derg*, 14 (1): 57-61, 2008.

5. Janzen JJ: Economic losses resulting from mastitis. A review. *J Dairy Sci*, 53, 1151-1161, 1970.

6. Rice DN: Mastitis control. <http://www.ianr.unl.edu/pubs/dairy/g506.htm>, 1996. Accessed: 23.03.2006.

7. Sandholm M, Matilla T: Biochemical aspects of bovine mastitis. *Isr J Vet Med*, 42, 405-415, 1986.

8. Roderic HJT, Sheldrake PFN, Mc Gregor GD, Woodhouse VE: Analysis of somatic cell volume distribution as an aid to the diagnosis of mastitis. *J Dairy Sci*, 47 (2): 167-176, 1980.

9. Sears PM and Heider LE: Detection of mastitis. *Vet Clin North Am: Large Animal Practice*, 3 (2): 327-346, 1986.

10. Nielen M, Deluyker H, Schukken YH, Brand A: Electrical conductivity of milk: Measurement, modifiers, and meta analysis of mastitis detection performance. *J Dairy Sci*, 75, 606-614, 1992.

11. Anderson I: Breast imaging. In, Petersson H, Allison D (Eds): The Encyclopaedia of Medical Imaging. Musculoskeletal and Soft Tissue Imaging. Vol-3, pp. 484-526, The Nicer Institute, Elanders Publishing AS, Oslo, 1999.

12. De Rubeis GP, Peri S, Tavone E, Vicentini R, Lotti R, Resta F, Gabbriellini F, Bafile A, Citone GSO: Lesioni non palpabili della mammella; studio clinico retrospettivo. *Chirurgia Italiana*, 53, 299-312, 2001.

13. Bruneton JN, Balu-Maestro C, Marcy PY, Melia P, Mourou MY: Very high frequency (13 MHz) ultrasonographic examination of the normal neck, detection of normal lymph nodes and thyroid nodules. *J Ultrasound Med*, 13, 87-90, 1994.

14. Grimm H, Hamper K, Binmoeller KE, Soehendra N: Enlarged lymph nodes; malignant or not? *Endoscopy*, 24, 320-323, 1992.

15. Prayer L, Winkelbauer H, Gritzmann N, Winkelbauer F, Hemler M, Pehamberger H: Sonography versus palpation in the detection of regional lymph-node metastases in patients with malignant melanoma. *Eur J Cancer*, 26, 827-830, 1990.

16. Flöck M, Winter P: Diagnostic ultrasonography in cattle with diseases of the mammary gland. *Vet J*, 171 (2): 314-321, 2006.

17. Kofler J, Schilcher F, Buchner A: Ultrasonographic appearance of normal superficial cervical and subiliac lymph nodes in cattle. *Vet Rec*, 142, 425-428, 1998.

18. Marchal G, Oyen R, Verschakelen J, Gelin J, Baert AL, Stessens RC: Sonographic appearance of normal lymph nodes. *J Ultrasound Med*, 4, 417-419, 1985.

19. Gordon PB, Gilks B: Sonographic appearance of normal intramammary lymph nodes. *J Ultrasound Med*, 7, 545-548, 1988.

20. Rubaltelli L, Proto E, Salmaso R, Bortoletto P, Candiani F,

**Cagol P:** Sonography of abnormal lymph nodes *in vitro*: corelation of sonographic and histologic findings. *Am J Roentgenol*, 155, 1241-1244, 1990.

**21. McDougall S, Agnew KE, Cursons R, Hou XX, Compton CRW:** Parenteral treatment of clinical mastitis with tylosin base or penethamate hydriodide in dairy cattle. *J Dairy Sci*, 90, 779-789, 2007

**22. Interenational Dairy Feteration.** Environmental Influences on Bovine Mastitis. Document: 132, England, 1987.

**23. Schukken YH, Grommers FJ, Van de Geer D, Erb HN, Brand A:** Risk factors for clinical mastitis in herds with a low bulk milk somatic cell count. 1. Data and risk factors for all cases. *J Dairy Sci*, 73 (12): 3463-3471, 1990.

**24. Furumura K, Imanishi, M, Kashiwaamura F, Shinde Y, Kawabata S, Hayashi M:** On-line image processing protototype for the detection of mastitis in cows. *Anim Sci Tec*, 10, 882-888, 1995.

**25. Baştan A, Kaymaz M, Fındık M, Erünal N:** İneklerde subklinik mastitislerin elektriksel iletkenlik, somatik hücre sayısı ve California mastitis test ile saptanması. *Ankara Üniv Vet Fak Derg*, 44, 1-5, 1997.

**26. Chamings R, Murray G, Booth JM:** Use of conductivity meter detection of subclinical mastitis. *Vet Rec*, 114, 243-245, 1984.

**27. Küplülü Ş, Vural R, İzgür H, Kılıçoğlu Ç, Baştan A, Kaymaz M, Erdeğer J:** Subklinik mastitislerin Tanısında Milk Checker'in Kullanılması. *Ankara Üniv Vet Fak Derg*, 42, 281-284, 1995.

**28. Franz S, Hoffmann Parisot M, Baumgartner W, Windeschauer A, Suchy A, Bauder B:** Ultrasonography of the teat canal in cows and sheep. *Vet Rec*, 149, 109-112, 2001.

**29. Banting A:** Ultrasonographic examination of the mammary gland in cows with induced *S. aureus* mastitis: A criteria for prognosis and evaluation of therapy. *Cattle Pract*, 6, 121-124, 1998.

**30. Cartee RE, İbrahim AK, McLeary D:** B-mode ultrasonography of the bovine udder and teat. *J Am Vet Med Assoc*, 188, 1284-1287, 1986.

**31. Jenninger S:** Ultraschalluntersuchungen an der milchdrusedes Rindes. Physiologische und pathologische Befunde. *Doctoral Thesis*, Universität München, München, 1989.

**32. Stocker H, Rüsç P:** Euther und Zitzen. In, Braun U (Ed): Atlas und Lehrbuch der Ultraschalldiagnostik beim Rind. 163-165, Parey, Berlin, 1997.

**33. Bradley KJ, Bradley AJ, Barr FJ:** Ultrasonography appearance of the superficial supramammary lymph nodes in lactating dairy cattle. *Vet Rec*, 148, 497-501, 2001.