

## Güvercinlerde Trikomoniazisin Metronidazol ve Oksitetrasiklin Kombinasyonu ile Sağaltımı

Arif KURTDEDE\*

Ali Evren HAYDARDEDEOĞLU\*

Kerem URAL\*\*

M. Çağrı KARAKURUM\*\*\*

C. Çağrı CINGI\*\*\*\*

Sırrı KAR\*\*\*\*\*

- \* Ankara Üniversitesi Veteriner Fakültesi İç Hastalıklar AD, Ankara - TÜRKİYE  
\*\* T.C. Tarım ve Köyişleri Bakanlığı Yüksek Komiserler Kurulu, Ankara - TÜRKİYE  
\*\*\* Mehmet Akif Ersoy Üniversitesi Veteriner Fakültesi İç Hastalıkları AD, Burdur - TÜRKİYE  
\*\*\*\* Afyon Kocatepe Üniversitesi Veteriner Fakültesi İç Hastalıkları AD, Afyon - TÜRKİYE  
\*\*\*\*\* Ankara Üniversitesi, Veteriner Fakültesi Parazitoloji AD, Ankara - TÜRKİYE

Yayın Kodu: 2007/22-G

### Özet

Bu çalışmada Ankara Üniversitesi Veteriner Fakültesi İç Hastalıklar Anabilim Dalı Kliniğine hasta şikayeti ile 2005 Mayıs'ta getirilen 6 yavru güvercin ve 2007 Ocak'ta getirilen 4 yavru güvercin olmak üzere Ankara'daki iki farklı yetiştiriciliğe ait toplam 10 güvercin incelendi. Yavru güvercinlerin klinik muayenesinde hırıltılı solunum, ağız kapamada güçlük, halsizlik, konha ve farinkste bej renkte nekrotik lezyonlar belirlendi. Yetiştiriciliklere yapılan ziyarette kafes zeminlerinin toprak tabanlı olduğu ve hijyenik şartlara uygun olmadığı dikkati çekti. Kontrollerde birinci yetiştiricilikteki barınakta bulunan 10 yavrunun tamamının, diğer yetiştiricilikteki 9 yavrunun klinik bulgu gösterdiği erişkinlerde ise hastalık tablosunun bulunmadığı dikkati çekti.

Hasta 10 genç güvercinin konha ve farinks bölgelerindeki nekrotik lezyonlardan alınan kazıntı materyalinin mikroskopik muayenesinde hareketli trichomonas etkenleri görüldü. Sağaltımda metronidazol ve oksitetrasiklin kombinasyonu uygulandı. Güvercinlerin bulunduğu kafesler %4'lük sodyum hidroksitli suyla yıkatıldı. Sağaltımın ikinci gününde yavruardan durumu ağır olan 2'si ölüirken, sekizinde sağaltımın yedinci gününden itibaren hastalığa ilişkin klinik bulguların ortadan kalktığı gözlemlendi ve bu güvercinlerden alınan konha ve farinks küretaj materyallerinin mikroskopik muayenesinde trichomonas etkenine rastlanmadı.

Sonuç olarak hayvan sahiplerinin ifadelerine göre yetiştiriciliklerde önceki yıllarda sağaltım uygulamalarına rağmen ortaya çıkan ölüm oranları ile bu dönemdeki ölüm oranı karşılaştırıldığında metronidazol ve oksitetrasiklin kombinasyonunun sağaltımda etkili olduğu söylenebilir.

**Anahtar sözcükler:** Güvercin, Metronidazol, Oksitetrasiklin, Trikomoniaz

## Treatment of Trichomoniasis with Metronidazole and Oxytetracycline Combination in Pigeons

### Summary

In the present study, a total of 10 young pigeon, 6 of that referred on May 2005 and 4 referred on January 2007, belonging to two different cultivator brought to Ankara University, Faculty of Veterinary, Department of Internal Medicine with illness history were examined. At clinical examination of the young pigeons wheezing, difficulty on closing mouth, listless, white to yellow/tan necrotic material on concha and pharynx were detected. The breeders, at examination on the residence of the pigeons, the cages were detected to have soil base and unsuitable hygienic conditions. At controls, on the first breeding 10 young pigeons, on the other breeding 9 young pigeons were detected to have clinical signs where as the older pigeons did not have clinical picture.

Microscopic examination of the scraping material from the necrotic lesions of concha and pharynx region demonstrated movable Trichomonads in ten young sick pigeons. Metronidazole and oxytetracycline were given all pigeons. The cages that the pigeons kept, were prescribed to be washed with 4% sodium hydroxide. Two sick young pigeons died at the 2nd day of therapy. Clinical signs were withdrawn at the seventh day of the therapy in eight pigeons and microscopic examination of the scraping material from concha and pharynx regions did not reveal Trichomonads.

As a result based on the admittedly information by the owners, although treatment applications were performed priorly mortality rates were higher in previous years in contrast to the present period suggested that metronidazole and oxytetracycline combination were efficacious in treatment success.

**Keywords:** Pigeon, Metronidazole, Oxytetracycline, Trichomoniasis

### İletişim (Correspondence)

Phone: +90 312 2149309/412

e-mail: kdede@veterinary.ankara.edu.tr

## GİRİŞ

Güvercinlerin en önemli hastalıklarından biri olan Trikomoniazis ülkemizde de rapor edilmiştir<sup>1,2</sup>. Hastalığa güvercinlerden başka hindi ve tavuklarda da rastlanır. Etken, *Trichomonas gallinea* olup sindirim sistemi ve karaciğerde kazeöz lezyonlara neden olur. Güvercin ve kumruların çoğu etkeni taşır. Hastalık primer olarak görülebileceği gibi diğer hastalıkların seyri sırasında veya stres durumunda da ortaya çıkar. Yavrular enfeksiyonu annelerinin kursak içerikleriyle alırlar. Kontamine gıda ve su da enfeksiyon kaynağı olabilir. Hastalığın şiddeti suşun patojenitesi ve vücut direncine bağlıdır. Hastalığın erken döneminde sindirim sistemi mukozalarında kızarıklık ve aşırı mukus sekresyonu görülür. İlerlemiş olgularda ağız ve farinkste kazeöz lezyonlar, göz, burun ve ağızda akıntı, yutkunma güçlüğü, regurgitasyon, sulu dışkılama, solunum güçlüğü, zayıflama, tüylerde karışıklık, libido ve yumurtlamanın azalması ve uçuş isteksizliği belirlenir. Gözler yarı kapalı haldedir<sup>1,3-6</sup>. Hastalık erişkin güvercinlerin %10-90'ında asemptomatik seyrederken, güvercin yavrularının 10 gün içerisinde öldüğü gözlenir. Konha veya farinksten svap veya enjektör ile alınan mukusun immersiyon objektifle bakısında etken hareketli olarak gözlenir. Nekropside sindirim sistemi, proventrikulus ve karaciğerde kazeöz lezyonlara rastlanır. Lezyonlar bazen akciğer ve diğer dokularda da görülür. Sağaltımın başarılı olması için trikomonas etkenine karşı kullanılacak ilaçların yanı sıra destekleyici sağaltımın yapılması ve stres şartlarının düzeltilmesi gerekir<sup>6</sup>. Sağaltımda 5-nitroimidazole deriveleri, nitiazid, bakır sulfat ve klortetrasiklinin etkili olduğu belirtilmektedir<sup>7-9</sup>. Metronidazol'un 500 mg/L dozunda içme suyu veya 40-60 mg/kg canlı ağırlığı dozunda yeme katılarak 5-6 gün, klortetrasiklin'in %0.022-0.244 oranında içme suyuna katılarak 14 gün sürelerle kullanılabilmesi rapor edilmiştir<sup>7-9</sup>.

Bu çalışmada Trikomoniazis tanısı konulan güvercinlerin sağaltımında metronidazol ve tetrasiklin kombinasyonunun klinik başarısının belirlenmesi amaçlandı.

## OLGULARIN TANIMI

Ankara Üniversitesi Veteriner Fakültesi İç Hastalıklar Anabilim Dalı Kliniğine hastalık şikayeti

ile 2005 Mayıs'ta getirilen 6 yavru güvercin ve 2007 Ocak'ta getirilen 4 yavru güvercin olmak üzere Ankara'daki iki farklı yetiştiriciliğe ait toplam 10 güvercin incelendi.

Yetiştiricilikte bulunan erişkin ve yavru tüm güvercinlere Metronidazol (Flagyl oral süspan-siyon %4, metronidazol 125 mg/5 ml, Eczacıbaşı) 60 mg/kg dozunda bir hafta süreyle günde iki kez oral verildi. Ayrıca içme sularına oksitetrasiklin (Terramycine suda çözünen toz, 55 mg oxytetracycline/ 1 g, Pfizer) 4 litre içme suyuna 600 mg dozunda bir hafta süreyle katıldı. Oksitetrasiklin katılmış içme suyu gınaşırı yenilendi. Ayrıca güvercinlerin bulunduğu kafesler %4'lük sodyum hidroksitli suyla dezenfekte edildi.

Sağaltım sonucunun başarısı klinik bulguların devam edip etmediğine ve sağaltımın tamamlanmasından bir hafta sonra alınan kazıntı örneklerinde etkenin görülüp görülmediğine bakılarak değerlendirildi.

## BULGULAR

Yetiştiriciliklere yapılan ziyaretlerde; barınak zeminlerinin toprak tabanlı olduğu ve hijyenik şartlara uygun olmadığı dikkati çekti.

Anamnezde; yavru güvercinlerde kliniğe getirilmeden bir hafta önce başlayan ve giderek şiddetlenen hırıltılı solunum, ağız kapamada güçlük, yem yeme ve su içme güçlüğü, sulu dışkılama ve halsizlik belirtilerinin olduğu ve bu dönemde beş güvercinin öldüğü öğrenildi. Güvercinlerin buğday, arpa, yulaf, mısır, akdarı ve pirinç kombinasyonundan oluşan rasyonla beslendiği bilgisi alındı. Her iki yetiştiricilikte geçen yıl aynı dönemde 15-20 yavru güvercinin hastalandığı, adlarını hatırlayamadıkları değişik antibiyotikleri değişik sürelerde kullanmalarına karşın yavru güvercinlerin tamamının öldüğü bilgisine ulaşıldı.

Yapılan klinik muayenede ilk yetiştiricilikte bulunan toplam 30 güvercinde erişkin olan 20'sinde, ikinci yetiştiricilikte bulunan toplam 28 güvercinde erişkin olan 19'unda hastalık belirtilerinin bulunmadığı, ilk yetiştiricilikteki 10, ikincisinde bulunan 9 yavru güvercinin ise hasta olduğu belirlendi.

Yavru güvercinlerin klinik muayenesinde hırıltılı

solunum, ağzı kapamada güçlük, halsizlik, konha ve farinkste bej renkte nekrotik lezyonlar belirlendi (Şekil 1). Nekrotik lezyonlardan küretajla alınan materyalden yapılan natif sürme preparatlarının immersiyon objektifi ile yapılan mikroskopik muayenesinde hareketli trikomonas etkenleri görüldü (Şekil 2).

Sağaltımın başlamasından 24 saat sonra iki güvercin hariç diğerlerinin daha hareketli ve yeme karşı daha istekli oldukları belirlendi. Bu iki güvercin sağaltımın ikinci gününde barınakta ölü olarak bulundu. Sonraki günlerde hastaların ağzı açık solunum yapmadıkları saptandı. Sağaltımın yedinci gününde her iki yetiştiricilikte hastalığa ilişkin klinik bulguların bulunmadığı gözlemlendi ve bu 8 güvercinin konha ve farinks bölgelerinden alınan küretaj materyallerinin mikroskopik muayenesinde trichomonas etkenine rastlanmadı.

## TARTIŞMA ve SONUÇ

Trikomoniazis güvercinlerde sık rastlanan ve özellikle gençlerde ölüm ve gelişme geriliğine neden olan önemli bir hastalıktır. Bu çalışmada da anamnez bilgilerine ve klinik muayeneye dayanılarak yetiştiriciliklerdeki güvercinlerde özellikle gençlerin hastalıktan etkilendikleri ve ölüm şekillendiği belirlendi.

Trikomoniazis'in klinik seyri yetiştiriciler tarafından iyi tanımlanmakta ve tanı hekimler tarafından konha ve farinksten alınan kazıntı materyalinin immersiyon objektifi ile mikroskopik olarak bakısında etkenin hareketli olarak görülmesiyle kolayca konulmaktadır<sup>1</sup>. Bu çalışmada da mikroskopik bakıda hareketli etkenlerin görülmesi ile tanı konulmuştur.

Trikomoniazis sağaltımında antiprotozoer etkili imidazol türevleri yaygın olarak kullanılmakta ve olguların çoğunda başarılı sonuçlar alındığı belirtilmektedir<sup>1,2,6-9</sup>. Fakat hastalığın görüldüğü yetiştiriciliklerde ortaya çıkan ölüm oranları sağaltımdan başarısından bağımsız olarak farklılık göstermektedir. Bunun stres ve çevre faktörleri ile sekonder enfeksiyonlarından kaynaklanmış olabileceği düşünülmektedir. Bu çalışmada her iki yetiştiricilikte de bakım ve besleme şartlarının iyi olmasının hastalığa predispozisyon yarattığı düşünülmektedir.

Güvercinlerden izole edilen sekiz farklı *Trichomonas gallinae* suşunun altısında nitroimidazol türevlerine karşı rezistans saptansa da<sup>7,10</sup>, metronidazol trikomoniazis sağaltımında önemli bir yere sahiptir<sup>11-13</sup>. Sağaltımda tam bir başarı amaçlandığında trikomoniazis'in yanı sıra diğer sekonder enfeksiyonlara karşıda önlem alınmalıdır<sup>6</sup>. Bu çalışmada da çeşitli araştırmacılarla uyumlu olarak<sup>12,13</sup> metronidazol ve ilaveten oksitetrasiklin kombinasyonu ile sağaltımda önemli bir klinik iyileşme sağlanmıştır. Yavruların annelerinin kursak içeriği ile bulaş sonrası etkeni aldıkları bildiri<sup>6</sup> dikkate alındığında çalışmada mevcut tüm güvercinlerin, dolayısıyla hasta yavruların yanı sıra erişkinlerin de, sağaltılmasının klinik iyileşmede rol oynadığı söylenebilir.

Sonuç olarak çalışmada izlenen iki yetiştiricilikte hayvan sahibinin ifadelerine göre önceki yıllarda sağaltım uygulamalarına rağmen ortaya çıkan ölüm oranları ile bu dönemdeki ölüm oranı karşılaştırıldığında metronidazol ve oksitetrasiklin kombinasyonunun sağaltımda etkili olduğu söylenebilir.

## KAYNAKLAR

1. **Dumanlı N, Aktaş M:** Kanatlıların Parazit Hastalıklarında Tedavi. **In,** Karaer Z, Burgu A (Eds): Veteriner Hekimliğinde Parazit Hastalıklarında Tedavi. 207-221, Meta Basım Matbaacılık, Bornova, İzmir, 2005.
2. **Aydın L, Coşkun ŞZ, Güleğen E:** Efficacy of Carnidazol (Spatrix) and Metranidazol (Flagyl) against *Trichomonas gallinae* in naturally infected pigeons. *Türk Parazit Derg*, 24 (1): 65-66, 2000.
3. **Levine ND:** Veterinary Protozoology. Iowa State University Press, Ames, Iowa State/USA 1985.
4. **Mehlborn H:** Encycloprdic Reference of Parasitology. 2nd ed. Springer-Verlag Heidelberg, Germany. 2001.
5. **Soulsby EJL:** Helminths, Arthropods and Protozoa of Domesticated Animals. Bailliere Tindall, London. 1986.
6. **Kurtdele A:** Kafes Kuşlarının Muayenesi ve Hastalıkları. Azim Matbaası Ankara, 2002.
7. **Franssen FF, Lumeij JT:** In vitro nitroimidazole resistance of *Trichomonas gallinae* and succesful therapy with an increased dosage of metronidazole in racing pigeons (*Columba livia domestica*). *J Vet Pharmacol Ther*, 4, 409-415. 1992.
8. **Kaya S, Piriñçi İ:** Protozoonları Etkileyen İlaçlar. **In,** Kaya S, Piriñçi İ, Bilgili A (Eds): Veteriner Uygulamalı Farmakoloji. Cilt 2, p. 479-506 Medisan Yayın Serisi 42, Ankara. 2000
9. **Mc Dougald LR:** Protozoal Infections. **In,** Saif YM (Ed): Diseases of Poultry. 11th ed. p.973-1023 Iowa State University Press, Iowa State/USA. 2003.
10. **Munoz E, Castella J, Gutierrez JF:** In vivo and in

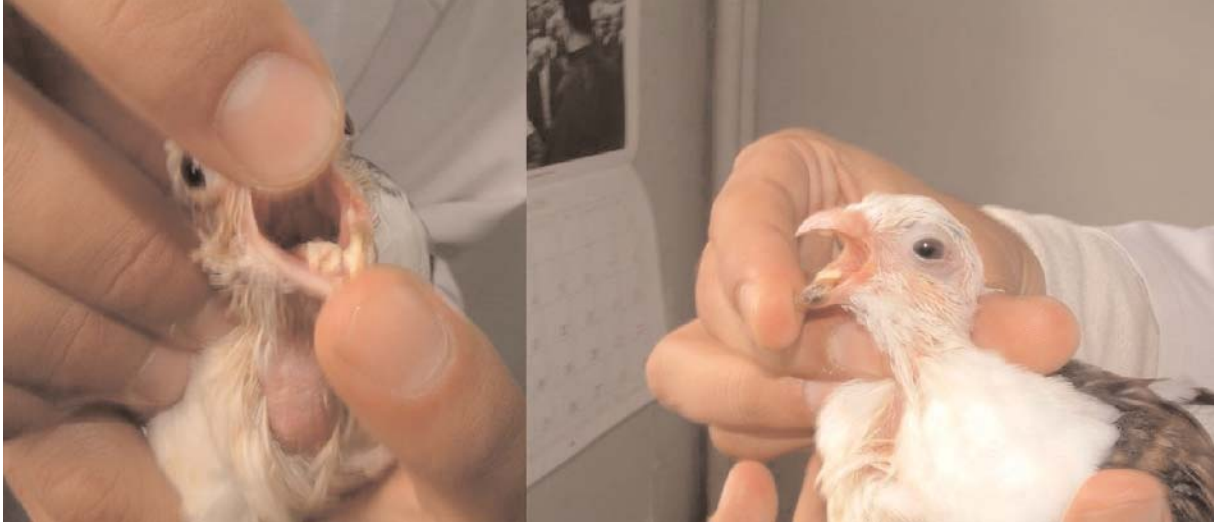vitro sensitivity of *Trichomonas gallinae* to some nitroimidazole drugs. *Vet Parasitol*, 78 (4): 239-246, 1998.

Anonymous. Available at: <http://www.avianweb.com/canker.html>. Erişim tarihi: 20.09.2007.

11. **McLoughlin DK:** Observations on the treatment of

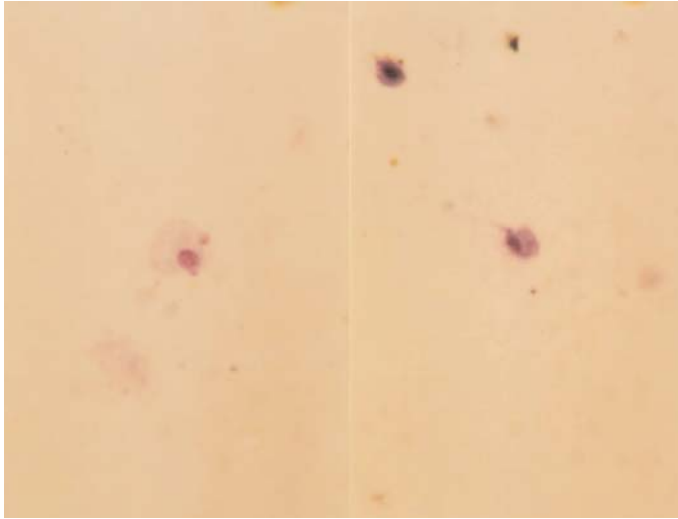
*Trichomonas gallinae* in pigeons. *Avian Dis*, 10 (3): 288-290, 1966.

12. **Lüthgen W, Bernau U:** Metronidazol for the control of trichomoniasis of pigeons. *Dtsch Tierarztl Wochenschr*, 74 (12): 301-315, 1967.



**Şekil 1.** Trikomoniazis'e bağlı olarak gelişen makroskopik lezyonlar

**Fig 1.** Macroscopical lesions occurring due to Trichomoniasis



**Şekil 2.** Taze natif sürme preparatın muayenesinde Trikomoniazis belirlendi

**Fig 2.** Examination of a fresh native smear revealed Trichomoniasis