

## Altı Aylık Bir Köpekte Kolelitiazis

Aslan KALINBACAK\*  
Sibel YASA DURU\*\*\*

M. Kazım BÖRKÜ\*  
Savaş ÖZTÜRK\*\*\*\*

Ali Haydar KIRMIZIGÜL\*\*

- \* Ankara Üniversitesi Veteriner Fakültesi İç Hastalıkları Anabilim Dalı, Dışkapı – Ankara, TÜRKİYE  
\*\* Kafkas Üniversitesi Veteriner Fakültesi İç Hastalıkları Anabilim Dalı, Kars – TÜRKİYE  
\*\*\* Kırıkkale Üniversitesi Veteriner Fakültesi İç Hastalıkları Anabilim Dalı, Kırıkkale – TÜRKİYE  
\*\*\*\* Kafkas Üniversitesi Veteriner Fakültesi Cerrahi Anabilim Dalı, Kars – TÜRKİYE

Yayın Kodu: 2007/16-G

### Özet

Bu olguda 6 aylık kangal ırkı, genç bir köpekte radyografi, ultrasonografi ve nekropsi ile belirlenen kolelitiazis olgusunun sunumu amaçlandı. Olguda, klinik semptomlar ve bazı laboratuvar parametreleri ile kolelitiazisin yanında distemper hastalığı da saptandığından hasta zorunlu olarak ötenazi edildi. Tanı nekropsi bulguları ile kesinleştirildi. Kolelitiazisin ergin veya yaşlı hayvanlarda rastlanmasına karşın genç bir hayvanda rastlanması, bu olgunun yayınlanmasının temel dayanağını oluşturdu.

**Anahtar sözcükler:** *Kolelitiazis, Distemper, Genç Köpek*

## Cholelithiasis in A Six Month Old Dog

### Summary

This communication aims to report cholelithiasis diagnosed by radiography, ultrasonography and necropsy in a 6 month old Anatolian Shepherd dog. Clinical signs and laboratory findings also revealed distemper besides cholelithiasis and therefore the case had to be euthanized. The diagnosis was confirmed by necropsy. Cholelithiasis is commonly reported in adult and old dogs but not in young therefore the case was found to be worth publishing.

**Keywords:** *Cholelithiasis, Distemper, Juvenile Dog*

---

### İletişim (Correspondence)

Phone: +90 312 3170315

e-mail: easlankalinbacak@hotmail.com

## GİRİŞ

Köpek ve kedilerde kolelitiazise sık rastlanmamakla birlikte, karşılaşılan olguları daha çok yaşlı, dişi ve küçük yapıları köpek ırkları oluşturmaktadır. Patogenezis ve etiyojisi tam olarak bilinmemekte olup, hastalığın oluşmasında bakteriyel veya parazitik biliar enfeksiyonlar, biliar stazis, travma, diyet değişiklikleri ve kolesistitisin rol oynayabileceği üzerinde durulmaktadır<sup>1-3</sup>. Kolelitiazisli köpekler kolesistitis, biliar obstrüksiyon ve biliar ruptur ile komplike olmadığı sürece, belirgin klinik semptomlar göstermezler<sup>3</sup>. Kolelitiaziste görülebilecek en yaygın belirtiler iştahsızlık, halsizlik, kilo kaybı, abdominal ağrı, ateş, poliüri/polidipsi, ikterus ve renksiz (akolik) dışkılama olabilir<sup>2,4</sup>. Komplike olmayan olgular ise ultrasonografi, radyografi ve nekropsi aracılığı ile belirlenebilmektedir<sup>5,6</sup>.

Bu olguda, distemper şüphesiyle kliniğimize getirilen genç bir köpekte saptanan kolelitiazis olgusunun klinik, radyolojik, ultrasonografik, laboratuvar ve nekropsi bulgularının sunulması amaçlanmıştır.

## OLGUNUN TANIMI

Ankara Üniversitesi Veteriner Fakültesi İç Hastalıkları Anabilim Dalı Kliniğine halsizlik, iştahsızlık, kusma, kilo kaybı, gözde çapaklanma, kanlı ishal ve arka bacaklarda titremeler olduğu şikayetleriyle getirilen altı aylık yaşta, 15 kg ağırlığında kangal ırkı, erkek bir köpek olguyu oluşturdu. Yapılan fiziksel muayenede anamnezde alınan şikayetlere ilave olarak, şiddetli dehidrasyon, purulent konjunktivitis, mukopurulent nasal akıntı, solunum güçlüğü, ikterus, abdominal ağrı ve vücut ısısı 37.1°C olarak belirlendi.

Hastanın bir hafta süresince klinik belirtileri ve bazı laboratuvar parametreleri izlendi. Elde edilen değerler *Tablo 1*'de gösterildi. Kan üre nitrojen (BUN), kreatinin, total bilirubin, direkt bilirubin, gamma glutamiltransferaz (GGT), alkalenfosfataz (ALP), kolesterol değerleri tedavi öncesi ilk ölçümde yüksek bulunurken, serum alanin aminotransferaz (ALT), aspartat aminotransferaz (AST), total protein ve trigliserit düzeylerinin normal sınırlar içerisinde olduğu görüldü. Hemogramda lökosit sayısı (WBC), eritrosit sayısı (RBC), hematokrit (PCV) ve hemoglobin (Hb) değerleri

yüksek bulundu. İdrar analizinde bilirubin ve ürobilinojen düzeylerinin önemli oranda yüksek olduğu saptandı.

**Tablo 1.** Kolelitiazisli köpekte bazı biyokimyasal ve hematolojik parametre düzeyleri

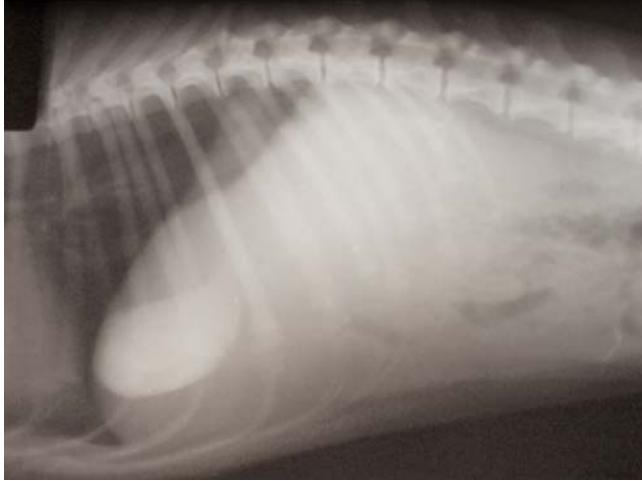**Tabel 1.** Some biochemical and haematological parameters in dogs with cholelithiasis

PARAMETRELER	Ölçüm Yapılan Günler				Referans Değerler (7-9)
	1	3	5	7	
Üre (mg/dl)	287	295	89	61	20-50
Kreatinin (mg/dl)	13.1	8.9	2.8	2.0	0.5-1.5
T. Protein (g/dl)	7.1	7.8	8.1	7.9	5.4-7.7
T. Bilirubin (mg/dl)	9.4	16.8	15.4	14.2	0.1-0.6
D. Bilirubin (mg/dl)	7.3	13.7	12.5	11.5	0.0-0.3
GGT (IU/L)	28	27	34	26	1.0-10
ALP (IU/L)	>800	>800	>800	>800	20-150
AST (IU/L)	55	34	42	41	10-62
ALT (IU/L)	63	51	55	60	10-94
Kolesterol (mg/dl)	318	284	279	309	125-270

Abdominal ultrasonografide karaciğerin büyüklüğü ile ekojenitesinin normal, safra kesesinin dolgun, çeperinin kalınlaşmış ve kese içerisinde yaklaşık 1 cm çapında bir taşın var olduğu saptandı. Latero-lateral ve ventro-dorsal pozisyonda çekilen direkt radyografide herhangi bir bulguya rastlanmadı. İndirekt radyografi için ultrasonografi eşliğinde safra kesesine enjektörle girilerek safra kesesinden 5 ml safra içeriği aspire edildi ve kanül çıkarılmaksızın başka bir enjektörle 5 ml meglumine iotroxate (Biliscopin, Schering) keseye enjekte edildi. Safra kesesine kontrast madde enjeksiyonundan sonra alınan radyografide kesenin radyopak maddeyle dolu olduğu görüldü. Safra kesesinin boşalmasını sağlamak amacıyla nazogastrik sonda eşliğinde yaklaşık 500 ml yumurta akı ve süt karışımı içirildikten sonra 1, 2, 3, 24 ve 48. saatlerde alınan radyografilerde, safra kesesinin kontrast madde ile dolu olduğu ve barsaklara geçmediği belirlendi (*Şekil 1*).

Yapılan klinik, laboratuvar, radyografik ve ultrasonografik incelemeler sonucunda hayvanda şiddetli dehidrasyon, hepatik disfonksiyon, biliar obstrüksiyon, kolelitiazis ve distempere bağlı olabileceği düşünülen sinirsel semptomlar belirlendi ve ringer laktat, %5'lik dextroz solüsyonu, enrofloksasin (Baytril-K, Bayer) ve B kompleks vitamini ile semptomatik tedaviye başlandı. PCR

kullanılarak yapılan virolojik incelemede hayvanın distemper olduğu doğrulandı. Tedaviye rağmen hayvanın klinik durumunun safra taşının operasyonla uzaklaştırılmasına uygun hale gelmemesi ve distempere bağlı sinirsel belirtilerin artması nedeniyle sahibi ile yapılan değerlendirme sonucu hasta ötenazi edildi.

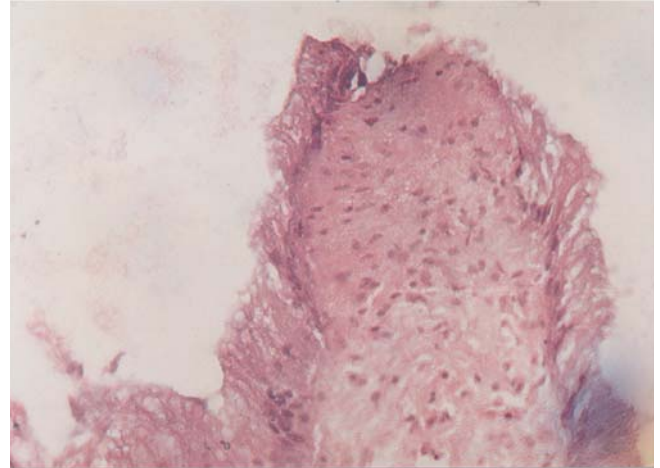


**Şekil 1:** Yumurta ve süt karışımı içirildikten sonra 3. saatte köpeğin latero-lateral kolesitogramı

**Fig 1:** Latero- lateral chloesistogram of the dog 3. hours after feeding with egg and milk

Nekropside tüm dokularda sarılık ve safra kesesinin aşırı derecede dolgun olduğu görüldü. Safra kesesi açıldığında yaklaşık 1 cm çapında yeşilimsi siyah renkte taş tespit edildi. Safra taşının biyokimyasal analizinde içeriğinin kalsiyum, karbonat, ürat ve ksantinden oluştuğu belirlendi. Ayrıca safra kesesi ve duktus koleduktusta bol miktarda kum benzeri yapıların olduğu ve safra kesesi duvarının kalınlaştığı belirlendi. Karaciğer ve dalağın görünümünün ise normal olduğu tespit edildi. Safra içeriğinden yapılan mikrobiyolojik ekimlerde herhangi bir üremeye rastlanmadı.

Safra kesesinin histopatolojisinde lenfositik/plazmositik hücre infiltrasyonu ve lamina epitelyaliste epitel döküntüleri görüldü (Şekil 2). Karaciğerde safra pigmenti birikimi ile Kupfer hücrelerinde aktivasyon artışı belirlendi. Böbreklerde ise tubuler epitellerde dejenerasyon ve dilatasyon ile interstisyel dokuda mononükleer hücre infiltrasyonu görüldü.



**Şekil 2:** Safra kesesinin lamina epitelyalisinde epitelium hücre döküntüsü

**Fig 2:** Epitelial cell eruption on the lamina epithelialis of the gallbladder

## TARTIŞMA ve SONUÇ

Kolelitiazis kedi ve köpeklerde nadir olarak görülmekle birlikte, çoğunlukla yaşlı, dişi ve küçük köpek ırklarında rastlanıldığı bildirilmesine<sup>1-3</sup> rağmen, bu olguyu büyük ırk, erkek ve genç bir köpek oluşturdu.

Köpeklerde safra taşları genellikle subklinik seyrettiğinden antemortem tanı güçtür<sup>10</sup>. Kolelitiazis olguları kolesistitis, biliar obstrüksiyon veya safra kesesi rupturu ile komplike olmadığı sürece spesifik klinik belirtilerin oluşmadığı<sup>1</sup>, ancak komplike vakalarda ise kusma, anoreksi, halsizlik, kilo kaybı, poliuri/polidipsi, ikterus, ateş, abdominal ağrı ve akolik dışkı gibi semptomların görülebileceği bildirilmektedir<sup>2,5,11-13</sup>. Bu olguda da benzer semptomların yanı sıra, kanlı ishal, şiddetli dehidrasyon, purulent konjunktivitis, mukopurulent burun akıntısı, solunum güçlüğü ve arka bacaklarda tikler görülmesi hastada aynı zamanda distemper olduğunu ve buna bağlı olarak ta klinik görünümünün daha da ağırlaştığı izlenimini verdi.

Kolelitiaziste yaygın olarak belirlenen serum ALT ve ALP enzim aktiviteleri ile kolesterol ve total bilirubin konsantrasyonlarında artış görülmekle birlikte bu değişiklikler obstrüktif kolelitiazis için spesifik değildir<sup>6</sup>. Kolelitiazis olgularında hematolojik değerler değişkendir ve hafiften şiddetliye kadar lökositosis görülebileceği

bildirilmiştir <sup>2,10</sup>. Bu olguda ise serum ALT ve AST enzim aktivitesinin normal sınırlar içerisinde olduğu <sup>7-9</sup>, ancak ALP enzim aktivitesi, kolesterol ve total bilirubin konsantrasyonlarının arttığı belirlendi. Ayrıca hastalığın ilk 3 gününde tespit edilen yüksek lökositöz tablosunun, yapılan semptomatik tedaviye bağlı olarak 5. günden sonra normale döndüğü görüldü.

Kedi ve köpeklerde kolelitiazisin patogenezi ve etiolojisi tam olarak bilinmemekle birlikte, bakteriyel ve parazitik biliar enfeksiyonlar, biliar stazis, travma, diyet değişiklikleri ve kolesistitisin rol oynayabileceği bildirilmiştir <sup>2-4,12</sup>. Özellikle barsak içeriğinin duktus koleduktustan reflüsüne bağlı gelişen safradaki bakteriyel enfeksiyonlar, safra taşı oluşumunun önemli sebeplerinden biridir <sup>2,4</sup>. Kirpensteijn ve ark.<sup>2</sup> kolelitiazisli köpeklerde yaptıkları çalışmada 20 köpekten 15'inde safra içeriğinde bakteriyel etken izole etmişlerdir. Bu vakada ise safra içeriğinden yapılan kültürde herhangi bir bakteriyel üreme olmadığı görüldü. Bakteriyel üreme olmamasının nedeni 1 hafta süre ile kullanılan enrofloksasin olduğu düşünüldü.

Kedi ve köpeklerde safra taşlarının kompozisyonu tam olarak karakterize edilmemiştir. Köpeklerde yapılan çalışmalarda taş içeriğinin genellikle kalsiyum, magnezyum, bilirubin, kolesterol, okzalat ve amonyumdan oluştuğu bildirilirken <sup>2,5,11,12</sup> bu olguda ise safra taşının kalsiyum, karbonat, ürat ve ksantinden oluştuğu belirlendi.

Safra taşları radyopak veya radyolüsent olabilirler. Kirpensteijn ve ark.<sup>2</sup> yaptıkları çalışmada kolelitiazis bulunan 27 köpekten 13'ünde safra taşlarının radyopak olduğunu belirlemişlerdir. Köpeklerde yapılan başka bir çalışmada ise %14 oranında radyodens olarak belirlenmiştir <sup>7</sup>. Radyopak safra taşları abdominal radyografide kolayca görülebilirken, radyolüsent taşlar ise kolesistografi veya ultrasonografi ile belirlenebilir <sup>6</sup>. Ultrasonografide

safraya kesesi ve safra kanallarının genellikle genişlemiş olduğu ve safra taşlarının hiperekoik dansite gösterdiği rapor edilmiştir <sup>2</sup>. Bu olguda da safra taşı mineral madde içermesine rağmen radyografide belirlenemezken, ultrasonografide safra kesesinde genişleme, duvarlarında kalınlaşma ve yaklaşık 1 cm çapında hiperekoik safra taşı belirlendi.

Sonuç olarak, bu olguda safra taşının oluşum nedeni ve distemper ile ilişkili olup olmadığı tam olarak belirlenemedi. Ancak hayvanın yaşının genç olması ve literatür taramasında bu kadar genç bir köpekte safra taşı olgusu bildirimine rastlanılmamış olması nedeniyle bu olgunun yayınlanmasının yararlı olacağı düşünüldü.

#### KAYNAKLAR

1. **Englert E, Harman CG, Wales EE:** Gallstones induced by normal foodstuffs in dogs. *Nature*, 224, 280-281, 1969.
2. **Kirpensteijn J, Finland RB, Ulrich T, Sikkema DA, Allen SW:** Cholelithiasis in dogs: 29 cases (1980-1990). *JAVMA*, 202, 1137-1142, 1993.
3. **Shaw DH, Ihle SL:** Choleliths. **In**, Shaw DH, Ihle SL (Eds): *Small Animal Internal Medicine*. Wolters Kluwer Company. Philadelphia, p:313, 1997.
4. **Center SA:** Diseases of the gallbladder and biliary tree. **In**, Guilford WG, Center SA, Strombeck DR (Eds): *Strombeck's Small Animal Gastroenterology*. WB Saunders Company, Philadelphia, pp: 860-888, 1996.
5. **Schall WD, Chapman WL, Finco DR, Greiner TP, Mather GW, Rosin E, Welser JR:** Cholelithiasis in dogs. *JAVMA*, 163, 469-472, 1973.
6. **Neer TM:** A review of disorders of the gallbladder and extrahepatic biliary tract in the dog and cat. *J Vet Intern Med*, 6, 186-192, 1992.
7. **Tvedten H:** Reference values. **In**, Willard MD, Tvedten H, Turnwald GH (Eds): *Small Animal Clinical Diagnosis by Laboratory Methods*, 2nd Ed, WB Saunders Co, Philadelphia, pp: 359-361, 1994.
8. **Turgut K:** Veteriner Klinik Laboratuvar Teşhis. Bahçivanlar Basım Sanayi A.Ş., Konya, 2000.
9. **Bilal T:** Veteriner Hekimlikte Laboratuvar Tanı. Dilek Ofset, İstanbul, 2004.
10. **Church EM, Matthiesen DT:** Surgical treatment of 23 dogs with necrotizing cholecystitis. *J Am Anim Hosp Assoc*, 24, 305-310, 1988.
11. **Cosenza SF:** Cholelithiasis and choledocholithiasis in a dog. *JAVMA*, 184, 87-88, 1984.
12. **O'Brien TR, Mitchum GD:** Cholelithiasis in a cat. *JAVMA*, 156, 1015-1017, 1970.
13. **Wolf AM:** Obstructive jaundice in a cat resulting from choledocholithiasis. *JAVMA*, 185, 85-87, 1984.