

Kedilerde Pelvis Kanalı Stenozu, Komplikasyonları ve Saęaltım Seçenekleri

Özgür AKSOY*

Murat ŞAROĞLU**

* Kafkas Üniversitesi Veteriner Fakültesi Cerrahi Anabilim Dalı, Kars – TÜRKİYE

** İstanbul Üniversitesi Veteriner Fakültesi Cerrahi Anabilim Dalı, İstanbul – TÜRKİYE

Yayın Kodu: 2006/13-D

Özet

Pelvis kırıkları sonrasında çeşitli nedenlere baęlı olarak pelvis kanalı stenozu ve buna baęlı olarak şekillenen obstipasyon ve güç doğum gibi komplikasyonlarla karşılaşılabilmektedir. Pelvis kanalı stenozu ve obstipasyon saęaltımı için birbirlerine göre bir takım avantaj ve dezavantajlara sahip bir çok yöntem tanımlanmıştır.

Bu derlemede pelvis kanalında stenoz oluşumunun nedenleri, bu lezyonun neden olduęu dięer komplikasyonlar ve saęaltım seçenekleri ele alınmaktadır.

Anahtar sözcükler: Cat, pelvis kanalı stenozu, saęaltım.

The Treatment Alternatives of Stenosis of Pelvic Canal in Cats

Summary

It can be occurred the stenosis of pelvic canal after the fracture of pelvis due to various causes and formed some complications such as obstipation and distocia. By comparing with each other, many methods with disadvantages and advantages have been described for treatments of pelvic canal's stenosis and obstipation.

In this article, it was reviewed the etiology of stenosis in the pelvic canal and the other complications of this defect and the treatment alternatives.

Keywords: Cat, pelvic canal stenosis, treatment.

İletişim (Correspondence)

Phone: +90 474 2426801/1277

e-mail: drozguraksoy@hotmail.com

GİRİŞ

Pelvis kanalı olarak da adlandırılan kavum pelvisin kemiksel iskeletini tabanda symphysis pelvis adlı yapıyla birbiriyle birleşen ve aynı zamanda kanalın her iki yanını kaplayan iki adet os coxae, dorsalde os sacrum ve kaudalde ilk üç kuyruk vertebraşı oluşturur. Kemiksel çatı kas ve ligamentlerle desteklenir. Bu boşluk içinde sindirim, üriner ve genital sistemin önemli organları bulunur¹⁻³.

Kavum pelvisi oluşturan yapılar, anatomik bütünlüklerinin kaybolmasına neden olabilecek travmalara maruz kalabilmektedirler. Travmalar sonucunda pelvis kırıkları, sakroiliak ayrılmalar, symphysis pelvis ayrılması ya da bölgedeki yumuşak dokularda yaralanmalar gibi farklı lezyonlar ortaya çıkar⁴⁻⁷. Bu lezyonlardan en sık karşılaşılanı kedi ve köpeklerde tüm kırıkların %9.5-30'unu oluşturan pelvis kırıkları ile sakroiliak ayrılmalarıdır^{4,5,8-19}. Mediale yer değiştirmiş fragmentlerin bulunduğu pelvis kırıklarında, konservatif sağaltım tercih edilmiş ise oluşabilecek kallus formasyonu ya da yer değiştiren kemikler pelvis kanalını daraltarak stenoz oluşturabilirler^{8,18,20-24}. Özellikle corpus iliumun mediale yer değiştirdiği kırıklar ile pubis ya da simfisis pubisin tamamının ya da bir kısmının sakroiliak ayrılmalarına bağlı olarak kraniyale ya da kraniyomediale yer değiştirmesi en önemli stenoz nedenidir. İschii'de oluşan kırıklar ise pelvis kanalının kaudal kısmında daralmaya yol açar¹⁸. Bu nedenlerle ek olarak operatif ya da konservatif sağaltım uygulanan pelvis kırıkları ya da sakroiliak ayrılmalarda kas kontraksiyonları sonucu stabilizasyon kaybı maluniona, bu da stenoz oluşumuna neden olabilir²¹. Bu komplikasyonun yaygınlığı hakkında kesin bir bilgi yoktur^{20,22}.

Pelvis kanalı stenozlarının tanısı rektal palpasyon ve radyografik muayenelerle mümkündür^{18,21,23}. Stenoz oluşumu zamanla oluşan kallus formasyonu ile bağlantılı olduğu için, klinik semptomların ortaya çıkması çoğunlukla uzun sürer hatta bazı olgularda bu durum aylarca sürebilir^{18,20}.

Kedilerde inatçı konstipasyon olarak da adlandırılan obstipasyon, feçes pasajının pelvis kanalı stenozu neticesinde engellenmesiyle ilişkili olabilir¹⁸. Pelvis kanalı stenozunun neden olduğu diğer komplikasyon da güç doğumdur²¹.

Pelvis kanalı stenozlarından kaynaklanan obstipasyonun sağaltımı için farklı çalışmalar yapılmakta ve

değişik teknikler denenmektedir. Bunun nedenlerinden biri, pelvis kanalı kollapsları ile ilişkili klinik belirtilerin gizli seyretmesi; diğeri, belirtilerin intermitans özellik göstermesidir. Bu tür olgularda çoğunlukla medikal sağaltım tercih edilir; ancak, olumlu yanıt alınamayan olgularda operatif sağaltım uygulanmalıdır. Burada dikkat edilmesi gereken nokta, sağaltım için hangi operatif teknik denenirse denensin, pelvis kanalı daralmasının üzerinden altı ay geçmişse başarı şansının oldukça düşük olduğudur. Çünkü oluşan kronik kolonik distensiyon intramural myoneural hasar ve irreversibl kolonik disfonksiyona yol açmaktadır²⁴.

PELVİS KANALI STENOZUNDA UYGULANAN SAĞALTIM YÖNTEMLERİ

1. Medikal-Konservatif Sağaltım

Kedilerde, pelvis kanalı stenozuna bağlı şekillenen obstipasyonun medikal sağaltımında dikkat edilmesi gereken en önemli nokta gıda seçimidir. Bu amaçla yumuşak gıdalar seçilmeli, bunun yanısıra oral ya da suppozituar laksatifler ile manuel kolonik lavman uygulamaları yapılmalıdır^{20,22}.

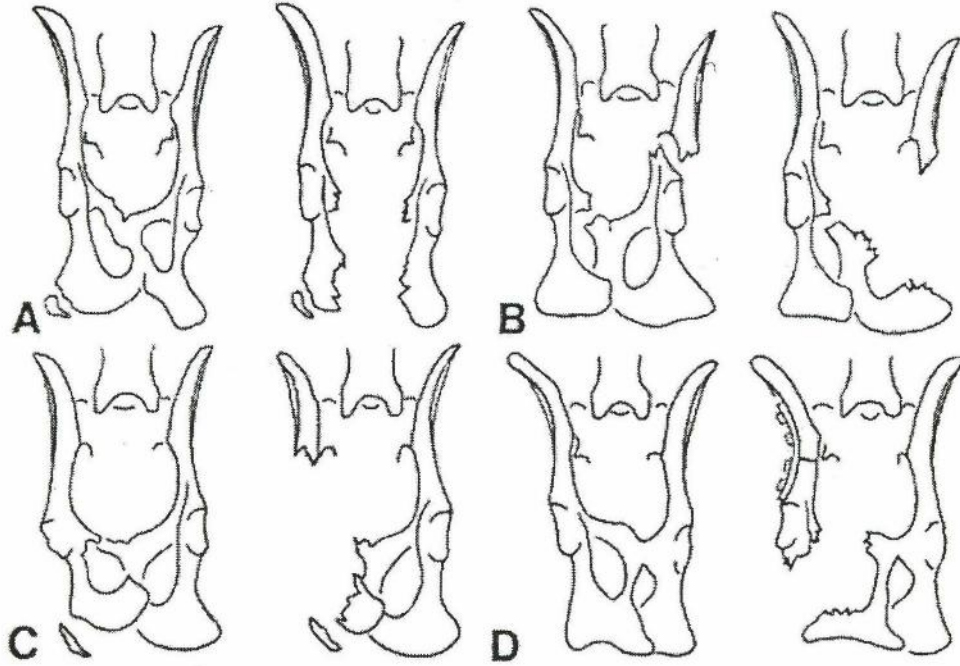
2. Operatif Sağaltım

Operatif sağaltımla ya daralmış pelvis çatısı yeniden yapılandırılarak stenozu uğramış kanalın genişletilmesi ya da kolondan bir parça çıkarılarak feçesin yumuşak biçimde daha kısa bir yoldan atılması amaçlanmaktadır^{20,22-23}.

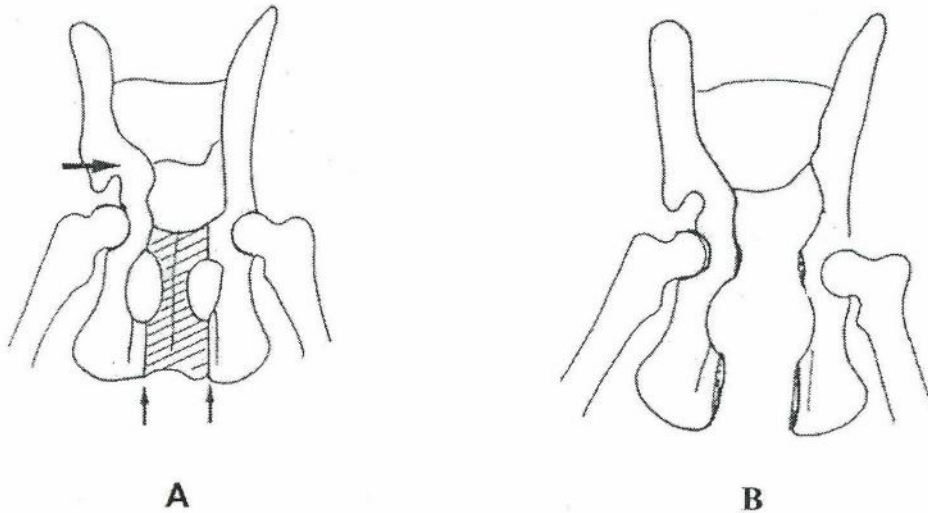
2.1 Subtotal kolektomi: Megakolon şekillenen kedilerde obstipasyon sağaltımı amacıyla kullanılan subtotal kolektominin oldukça yararlı olduğu bildirilmektedir¹⁸. Bunun yanı sıra kolektomi, orta ya da şiddetli derecede daralmış pelvis kanalı stenozlarına bağlı şekillenen megakolon sağaltımında da başarılı sonuç vermektedir^{18,22}. Subtotal kolektomi uygulamasında amaç, yumuşak kıvamlı feçesin stenozu uğramış pelvis kanalından daha kolay geçebilmesinin sağlanması için iliosekal valf ve dilate kolon kısmının uzaklaştırılmasıdır. Subtotal kolektomide uzaklaştırılan iliosekal valf ile birlikte su emiliminden sorumlu büyük bir bağırsak parçası da uzaklaştırılır ve böylece gaita depolama kapasitesinde azalma meydana getirilerek yumuşak kıvamda alan feçesin vücuttan kolay atılmasına yardımcı olunur^{20,22}. Normal gastro-intestinal fonksiyonların yerine getirilebilmesi için kolonun gerekli olmadığı da bildirilmektedir²².

2.2 Hemipelvektomi: Pelvis kemiklerinin bir kısmının osteotomize edilerek uzaklaştırılması anlamına gelen subtotal hemipelvektomi, pelvis kanalı stenozlarında kullanılan operatif yöntemlerden biridir ve bu işlemle pelvis kanalında ihtiyaç duyulan genişleme sağlanmaktadır^{8,20,24}. Bu yöntemde, yaklaşım yeri ostektomi uygulanacak pelvis kemiğine göre değişmektedir²⁵. Post-operatif dönemde laksatif ve supozituar ilaçların uygulanması gerektiği bildirilmiştir²⁵.

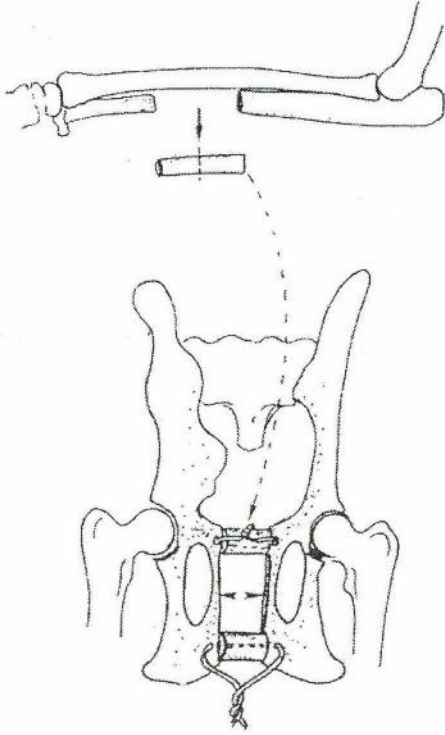
2.3 Distraksiyon osteotomileri: Bu başlık altında bir çok farklı teknikten söz edilmektedir. Bunlar symphyseal metal halka uygulaması, ilial allograft nakli ya da ilial otogreft transplantasyonu olarak sıralanabilirler²⁰. Fakat içlerinde en fazla tercih edileni symphyseal distraksiyon osteotomisi ve ulnar otogreft uygulamasıdır. Bu yöntemde öncelikle ulna ostektomisiyle yaklaşık olarak 2.5 cm uzunluğunda kemik grefti alınır ve steril serum fizyolojik içinde pelvise trans-



Şekil 1. A, B, C, D. farklı pelvis kemiklerinde şematik hemipelvektomi uygulaması (Schrader¹⁸'den).
Figure 1. A, B, C, D. The schematic appearance of hemipelvectomy application for difference pelvic bone (from Schrader¹⁸)



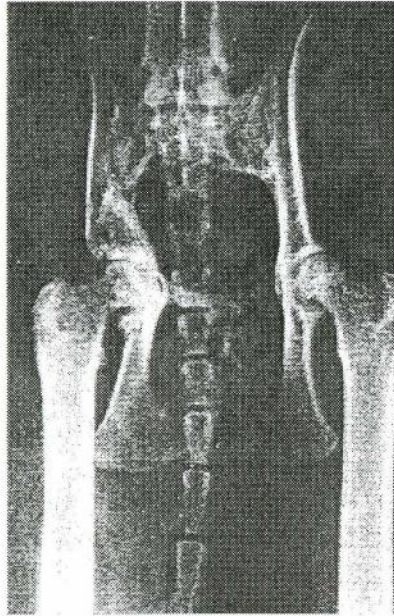
Şekil 2. A, B. Pelvis kanalı stenozu ve şematik pelvis tabanı hemipelvektomisi (Denny²⁴'den).
Figure 2. A, B. The schematic appearance of pelvic stenosis (A) and hemipelvectomy of the pelvis base (B) (From Denny²⁴).



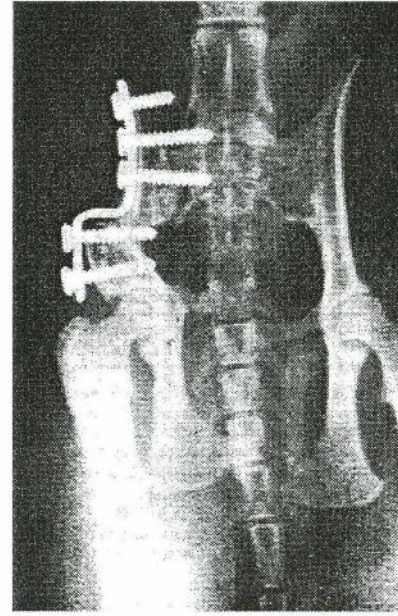
Şekil 3. Şematik symphyseal distraksiyon osteotomisi ve ulnar otogreft uygulaması (Denny²⁴ den).
Figure 3. The schematic appearance of symphyseal distraction osteotomy and application of ulnar autograft (from Denny²⁴).

plante edilinceye kadar bekletilir^{20,24}. Pelvise ventral yaklaşım uygulanarak symphysis pelvis açığa çıkarılır^{20,25}. Burada symphysisin her iki yanındaki kranial pubis ve ischii'nin üzerinde ve orta hattan 3 mm uzaklıktaki bölgede ikisi kranial simfisis, ikisi de kaudal symphysis'te olmak üzere toplam 4 delik açıldıktan sonra, bir osteotom yardımıyla symphysis pelvis dikkatli bir şekilde kaynaşma yerinden longitudinal olarak ayrılır. Bu uygulamalar sırasında pelvik uretranın belirlenmesi ve korunması gerekmektedir. Daha önceden alınan ulnar greft transversal olarak ikiye ayrılır ve ulnar parçalardan birisi kranialde diğeri de kaudalde kullanılmak üzere her birinin medullar kanalından serklaj telleri geçirilir. Daha sonra symphysis üzerinde açılan deliklerden aynı serklaj tellerinin birer uçları geçirilerek hem kranial simfisis hem de kaudal simfisis kemik grefti yerleştirilerek serklaj telleri sabitlenir. Bu greftler sayesinde pelvis kanalında istenen genişleme elde edilir²⁰.

2.4 Triple pelvik osteotomi: Bir kedide uygulanarak başarılı sonuç alınan bu teknikte, pelvis kanalının genişletilmesi amacıyla sağ hemipelvise triple pelvik osteotomi uygulanmış ve plaka yardımıyla lateral deviasyon gerçekleştirilmiştir. Post-operatif yapılan ölçümler sonucunda pelvis kanalında yaklaşık olarak 7 mm'nin üzerinde genişleme saptanmıştır. Post-



A



B

Şekil 4. A. Post-travmatik 12. haftada pelvisin pre-operatif ventrodorsal radyografisi.

Figure 4. A. The pre-operative ventro dorsal radiographic viewing of pelvis on 12nd week after trauma.

Şekil 4. B. Triple pelvik osteotomi uygulanarak genişletilmiş pelvis kanalının post-operatif 8. haftada ventrodorsal radyografik görünümü.

Figure 4. B. Postoperative ventrodorsal radiographic appearance of the enlarged pelvic canal by triple pelvic osteotomy at 8th week period.

operatif 8. haftada yapılan kontrollerde yürüyüşün normal olduğu ve defakasyon probleminin bulunmadığı gözlenmiştir. Radyografik incelemelerde ise ilial osteotomi hattının iyileştiği fakat kaudal vidada gevşeme olduğu ve yaklaşık olarak pelvis kanalına doğru 2 mm'lik bir daralmanın olduğu gözlenmiştir fakat, 11 aylık süreç sonunda yapılan incelemelerde hastada herhangi bir hareket kısıtlanması, defakasyon güçlüğü ya da konstipasyon bulgusuna rastlanmamıştır²³.

OPERATİF YÖNTEMLERİN AVANTAJ VE DEZAVANTAJLARI

- İrreversible kolonik hasar şekillenen kedilerde subtotal kolektominin, pelvis kanalı genişletilmesi için yapılan operasyonlara göre daha yararlı olduğu bildirilmiştir^{18,22}. Subtotal kolektomi sonrasında diyare şekillenebildiği fakat operasyondan sonraki 1 ila 2 ay içinde genellikle gaitanın yumuşak bir kıvam aldığı gözlenmiştir²². Kronik kolonik distensiyonun geri dönüşümsüz kolonik disfonksiyonla sonuçlandığı intramural myoneural hasar durumunda medikal sağaltıma karşı oluşan yanıt zayıf ise subtotal kolektomi uygulaması gerçekleştirilmelidir. Subtotal kolektomi sonrasındaki en büyük risk kolon ve rektumun tam olarak boşaltılmasının güç olması ve oluşabilecek abdominal kontaminasyon riskidir. Fakat pre-operatif dönemde enteral ve parenteral yolla antibiyotik uygulamaları, kolon lavmanı ya da nemli laparotomi sponjları ile kolondaki gaitanın abdominal kavite tarafına itilmesi kontaminasyon riskini azaltmaktadır. Ayrıca, operasyon sırasında özenle yapılan rezeksiyon işlemi, bağırsak parçasından kaynaklanabilecek kontaminasyonun önüne geçebilir. Dikiş hattında oluşabilecek sızıntılara bağlı peritonitis riski de anastomozun usulüne uygun gerçekleştirilmesiyle engellenebilir. Subtotal kolektomi sonrasında kilo kaybı, perineal dermatitis ve rektal zorlanma ya da yırtılmayla sonuçlanabilen aşırı ve inatçı bir diyare oluşumunun insidansı düşük olsa bile bu durum yöntemin dezavantajıdır. Kısa bağırsak sendromunda dijesyonun bozulması, malabsorbsiyon, bakteriyel artış gibi bozukluklardan söz edilmektedir. İliosekal valfin uzaklaştırılması bu bozuklukların oluşumuna katkıda bulunabilir. Post-operatif diyet değişiklikleri (düşük yağlı, yüksek posalı gıdalar), oral antibiyotik uygulamaları ve safra tuzu bağlayan ajanların kullanımı, kronik ve şiddetli diyareli kedilerde gerekli olabilir. İdiopatik megakolon sağaltımı için subtotal kolektomi yapılan kedilerde çok yaygın olmasa da, nedeni kesin olarak bilinmeyen inatçı bir konstipasyon oluşabilmektedir. Subtotal kolektomi

sonrasında da medikal sağaltımın sürdürülmesi gerekmektedir²².

- Matthiesen ve ark.²² altı kedide obstipasyon sağaltımı amacıyla hemipelvektomi yöntemini kullanmışlardır. Olgulardan birinde, 11 ay sonra ek bir genişletmeye ihtiyaç duyulmuş, birinde subtotal kolektomi gerçekleştirilirken, post-operatif uzun dönemde bir kediye ötenazi uygulanmıştır. Bu çalışmada, en başarılı sonuçlar yaralanmadan sonraki ilk 6 hafta içinde müdahale edilen iki olgudan alınmış ve megakolon oluşmadan yapılacak pelvis kanalı genişletilmesinin medikal sağaltımın etkinliğini arttıracığı görüşüne varılmıştır. Bu operasyonun en büyük avantajı, ileriki dönemlerde başka nedenlere bağlı olarak şekillenecek bir megakolon durumunda, oluşabilecek mekanik deobstipasyon sağaltımında kolonunun tekrar kullanılabilirliğidir. Çünkü operasyonda kolona müdahale edilmeden sadece pelvisin iskelet çatısında işlem yapılmaktadır. Hemipelvektomi ya da symphyseal distraksiyon osteotomilerinde pelvis kanalı genişletilirken oluşan kallustan ya da yer değiştirmiş fragmentlerden kaynaklanan rektal sıkışma da ortadan kaldırılmaktadır. Fakat, kronik kolonik distensiyon geri dönüşümsüz kolonik disfonksiyonla sonuçlanan intramural myoneural hasara yol açmışsa, bu aşamadan sonra medikal sağaltıma olumlu yanıt vermeyen kedilerde pelvis kanalı genişletilmesinin etkili olmayacağı bildirilmiştir²².

- Symphyseal distraksiyon osteotomisi ve ulnar otogreft uygulamasında pelvis kanalı genişlemesi sağlanırken yapılması gereken yumuşak doku yapışmalarının diseksiyonu, hemipelvektomi operasyonu sırasında komşu dokuları saran kallus ve yoğun fibröz doku yapışmalarının neden olduğu zor çalışma koşullarının yol açtığı sorunlar kadar ciddi değildir^{20,22}. Yine, distraksiyon osteotomisinin uygulandığı çalışmalarda, subtotal kolektomi uygulaması sonrasında görülen obstipasyon tekrarı ve kontaminasyon ile karşılaşılma- mıştır. Bu yöntemin allogreft, sentetik ya da metal ekipmalar karşısındaki üstünlüğü ise antijenik etkisinin olmaması, osteogenezisin hemen başlaması, allogreft nakli ve sterilize edilmesi gibi güçlüklerinin olmamasıdır. İnamural myoneural hasarlardan kaynaklanan geri dönüşümsüz kolonik disfonksiyon durumunda, bu yöntemin diğerleri gibi başarısız olduğu ifade edilmektedir²⁰. Kortikospongiöz allogreft uygulamasının pubisin ventrale yer değiştirdiği olgularda problem oluşturduğu ve simfiseal distraksiyon osteotomisinin de bu tür olgularda uygun olmadığı düşü-

nalmaktadır. Fakat, pubis osteotomisinde kortikospongöz greft kullanımı stabil bir pelvis oluşumu sağlarken, post-operatif olarak hemipelvisin mediale yer değiştirmesini engellemektedir²⁴. Oluşan yumuşak doku yapışmalarında diseksiyonun gerekmesi ve greft toplanması ya da pelvik osteotominin gerçekleştirilmesi, bu yöntemde karşılaşılan sorunlar arasında yer almaktadır. Bazen osteotomi hattının sakroiliak ekleme doğru uzatılması gerekmekte bu da siyatik sinir, uretra ve rektum yaralanmaları açısından risk oluşturmaktadır²².

- Triple pelvik osteotomi yönteminin herhangi bir dezavantajı bildirilmemekle birlikte uygulanan plaka açısının derecesi önem taşımaktadır; bu durumda, siyatik sinir paralizisi, abduksiyon noksanlığı gibi noktalar göz önünde bulundurulmalıdır²⁶.

Sonuç olarak, pelvis kırıkları değerlendirilirken gerek operatif gerekse konservatif sağaltım sonrasında oluşabilecek komplikasyonların dikkate alınması ve buna göre bir sağaltım yönteminin belirlenmesi gereklidir. Ayrıca, pelvis kırıklarının oluşumundan sonraki süreçte rektal palpasyon ve radyolojik değerlendirmelerin zorunlu olarak yapılması gerektiği aksi halde pelvis kanalı stenozuna bağlı oluşabilecek bozukluklardan özellikle obstipasyonun sağaltımında bir çok farklı teknik kullanılmasına rağmen henüz ideal bir tekniğin uygulamaya sokulamamasının prognoz açısından sıkıntılar doğurabileceği unutulmamalıdır.

KAYNAKLAR

- 1 **Dursun N:** Veteriner Anatomi. 4. Baskı. Medisan Yayınevi, Ankara, 1996.
- 2 **Gültekin M:** Evcil Memeli ve Kanatlıların Karşılaştırmalı Osteologia'sı. Ankara Üniv Vet Fak Yayınları, 301, Ankara, 133-143, 1977.
- 3 **Evans HE:** Anatomy of the Dog. 3rd ed. WB Saunders Co. Pennsylvani, 1993.
- 4 **Ünsaldı E:** Köpeklerde deneysel os ilium kırıklarının metal plak, steinman çivisi ve kemik plaka ile sağaltımı. Ankara Üniversitesi Sağlık Bilimleri Enstitüsü Cerrahi Anabilim Dalı, Doktora Tezi, Ankara, 1992.
- 5 **DeCamp CE:** Principles of pelvic fracture management. *Seminars in Veterinary Medicine and Surgery: Small Animal*, 7, 63-70, 1992
- 6 **Kaya Ü, Temizsoylu D, Candaş A:** The clinical studies on the treatment of pelvic fractures of cats and small breed dogs with mini titanium plates and screws. *Ankara Üniv Vet Fak Derg*, 46, 199-205, 1999.
- 7 **Verstraete FJM, Lambrechts NE:** Diagnosis of soft tissue injuries associated with pelvic fractures. *Compend Contin Educ Pract Vet*, 14, 921-931, 1992.
- 8 **Aksoy Ö, Özsoy S:** Kedi ve köpeklerde Ossa coxae kırıkları ile buna bağlı gelişen komplikasyonların sağaltımı ve geç dönem sonuçlarının klinik değerlendirilmesi. *Kafkas Üniv Vet Fak Derg*, 9(2): 187-202, 2003.
- 9 **Altunatmaz K, Aksoy Ö, Özsoy S:** Kedi ve köpeklerde ossa coxae kırıkları ve bunlarla eş zamanlı şekillenen ortopedik lezyonların radyografik olarak değerlendirilmesi (1992-2002): 621 olgu. *İstanbul Üniv Vet Fak Derg*, 30(1): 1-9, 2004.
- 10 **Boswell KA, JR Boone EG, Boudrieau RJ:** Reduction and temporary stabilization of acetabular fractures using ASIF mandibular reduction forceps: Technique and results using plate fixation in 25 Dogs. *Vet Surg*, 30, 1-10, 2001.
- 11 **Dunbar AD:** Evaluating pelvic fractures: Indications for surgical correction. *Veterinary Medicine and Small Animal Clinician*, 79, 1047-1048, 1984.
- 12 **Dyce J, Houlton JEF:** Use of reconstruction plates for repair of acetabular fractures in 16 dogs. *J Small Anim Pract*, 34, 547-553, 1993.
- 13 **Jacobson A, Schrader SC:** Peripheral nerve injury associated with fracture or fracture-dislocation of the pelvis in dogs and cats: 34 cases (1978-1982). *JAVMA*, 190, 569-572, 1987.
- 14 **Kuntz CA, Waldron D, Martin RA., Shires PK, Moon M, Shell L:** Sacral fractures in dogs: A review of 32 cases. *JAAHA*, 31, 142-150, 1995.
- 15 **Messmer M, Rytz U, Spreng D:** Urethral entrapment following pelvic fracture fixation in a dog. *J Small Anim Pract*, 42, 341-344, 2001.
- 16 **Piermattei DL, Flo GL:** Brinker, Piermattei, and Flo's Handbook of Small Animal Orthopedics and Fracture Repair. 3rd ed. WB Saunders Co. Philadelphia, 395-422, 1997.
- 17 **Samsar E, Akın F, Anteplioglu H:** Özel Şiirurji. 2. Baskı. Medisan Yayınları, Ankara, 643-649, 1986.
- 18 **Schrader SC:** Pelvic osteotomy as a treatment for obstipation in cats with acquired stenosis of the pelvic canal: Six cases (1978-1989). *JAVMA*, 200, 208-214, 1992.
- 19 **Yücel R:** Veteriner Özel Cerrahi. 2. Baskı. Pethask Veteriner Hekimliği Yayınları, İstanbul, 333-335, 1998.
- 20 **Mckee VM, Wong WT:** Symphyseal distraction-osteotomy using an ulnar autograft for the treatment of pelvic canal stenosis in three cats. *Vet Rec*, 5, 132-135, 1994.
- 21 **Averill SM, Johnson AL, Schaeffer DJ:** Risk factors associated with development of pelvic canal stenosis secondary to sacroiliac separation: 84 cases (1985-1995). *JAVMA*, 211, 75-78, 1997.
- 22 **Matthiesen DT, Scavelli TD, Whitney WO:** Subtotal colectomy for the treatment of obstipation secondary to pelvic fracture malunion in cats. *Vet Surg*, 20(2): 113-117, 1991.
- 23 **Ferguson JF:** Triple pelvic ostetomy for the treatment of pelvic canal stenosis in a cat. *JSAP*, 37, 495-498, 1996.
- 24 **Denny HR, Butterworth SJ:** A guide to Canine and Feline Orthopaedic Surgery. 4th ed. Blackwell Science, London, 441-454, 2000.
- 25 **Piermattei DL, Flo GL:** Brinker, Piermattei, and Flo's Handbook of Small Animal Orthopedics and Fracture Repair. 3rd ed. WB Saunders Co. Philadelphia, 395-422, 1997.
- 26 **Altunatmaz K, Yücel R, Devocioğlu Y, Şaroğlu M, Özsoy S:** Treatment of canine hip dysplasia using triple pelvic osteotomy. *Vet Med-Czech*, 48(1-2): 41-46, 2003.