

## **İkiz Bir Buzağıda İschiopagus Olgusu**

Mehmet KILINÇ\*

Nihat ÖZYURLU\*\*

Özkan ÜNVER\*\*\*

\* Dicle Üniv. Veteriner Fak. Anatomi Anabilim Dalı, Diyarbakır, TÜRKİYE

\*\* Dicle Üniv. Veteriner Fak. Doğum ve Jinekoloji Anabilim Dalı, Diyarbakır, TÜRKİYE

\*\*\* Dicle Üniv. Veteriner Fak. Patoloji Anabilim Dalı, Diyarbakır, TÜRKİYE

**Yayın Kodu: 2006/06-G**

### **Özet**

Bu olguda doğumu normal olarak gerçekleşmeyen autositaire sysomien anomalisi görülen ikiz bir buzağı tanımlandı. Buzağının sezaryen operasyonundan sonra makroskopik ve radyografik muayenesi yapıldı. Sysomien buzağılar pelvislerinden tuber ischiadicum seviyesinde bitişikti. Böyle vakalar Autositaire Sysomien İschiopagus olarak tanımlanmaktadır. Sysomien buzağılar, operasyondan kısa bir süre sonra öldü.

**Anahtar sözcükler:** Buzağı, İschiopagus, Sysomien

### **Case Report: Ischiopagus in Twin Calf**

#### **Summary**

Autositaire sysomien anomalies calf which delivery could not be completed normally was described in this case report. The radiographic and macroscopic examination performed after the operation cesarean. The body of sysomien calf conjoined with tuber ischiadicum at pelvic region. These cases were called Autositaire Sysomien Ischiopagus. Sysomien calf died after a short time from the operation.

**Keywords:** Calf, Ischiopagus, Sysomien

## GİRİŞ

Autositaire türü anomaliler tüm hayvan türlerinde ve insanlarda gözlenmektedir. Evcil hayvanlar içinde sığırlarda yüksek oranda kongenital autositaire sysomien anomalileri tespit edilmiştir. Bu oran sığırlarda tüm anomalili doğumlar içinde % 2.2 – 10 aralığında tahmin edilmektedir<sup>1</sup>.

Autositaire anomaliler anatomik olarak kendi organ paylaşımları ve birleşim yerleri açısından büyük çeşitlilik göstermektedir<sup>2,3</sup>. Bu anomaliler ya tamamen birbirinden ayrı veya birbirleriyle çeşitli yerlerinden bitişiktirler. Autositaire anomaliler, monosomien, sysomien, monoomphalien, sycephalien olarak tanımlanmaktadır. Autositaire sysomien anomalili canlıların pelvislerinden bitişik olması ischiopagus olarak isimlendirilir. Bu anomaliler genel olarak embriyonal dönemde bölünmenin eksikliğinden kaynaklandığı bildirilmektedir<sup>4</sup>.

## OLGUNUN TANIMI

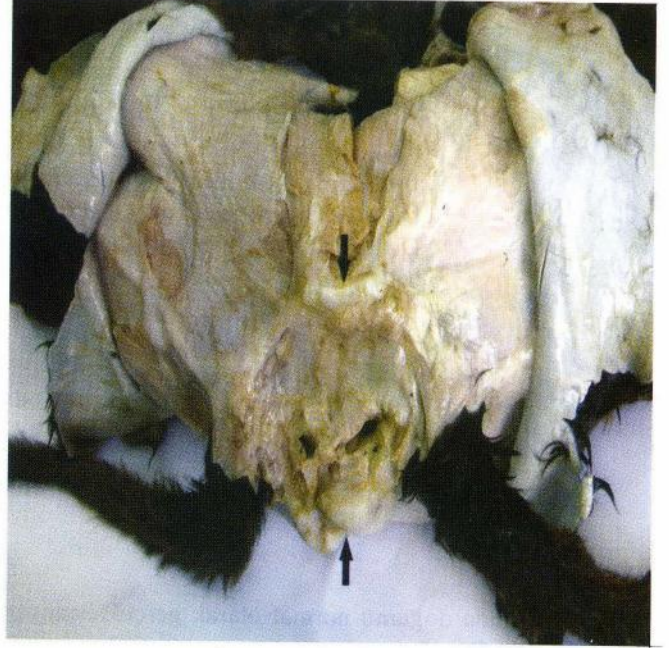Yerli melez ırka (3 yaşlı) ait olan ve doğumu normal olarak gerçekleşmediğinden sezaryen operasyonu ile alınan sysomien buzağılar Dicle Üniversitesi Veteriner Fakültesi Doğum ve Jinekoloji Kliniği'ne getirildi. Sysomien buzağılar, anatomik, patolojik ve radyografik olarak değerlendiril-



Şekil 1. Sysomien buzağının makroskopik görüntüsü.  
Figure 1. Macroscopic view of the sysomien calf.

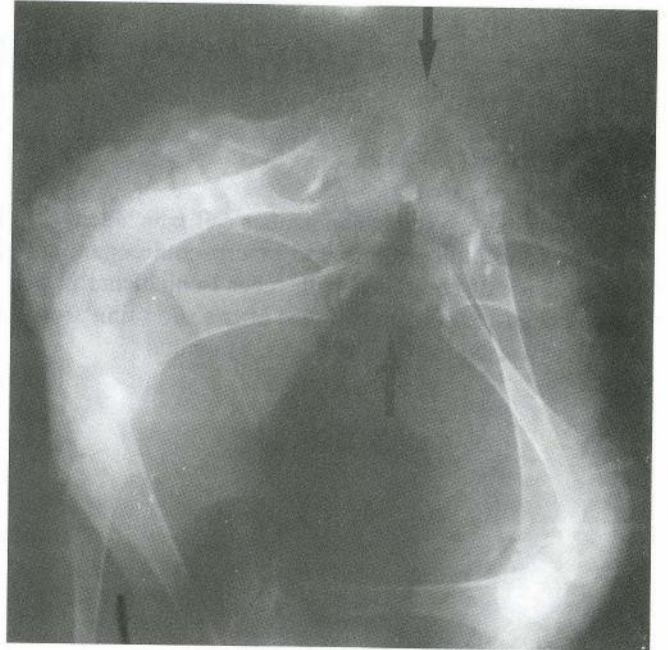
di. Cinsiyetleri dişi olarak tespit edildi.

Makroskopik yönden incelenen sysomien buzağının pelvis bölgesinde tuber ischiadicum sevi-



Şekil 2. Sysomien buzağının Tuber ischiadicum seviyesindeki kaynaşması (oklar).

Figure 2. Fusion of Tuber ischiadicum of sysomien calf (arrows).



Şekil 3. Sysomien buzağının radyografik görüntüsü ve tuber ischiadicum seviyesindeki kaynaşma yeri (oklar).

Figure 3. Radiographic view of the sysomien calf of tuber ischiadicum (arrows).

yesinde kaynaşma olduğu görüldü. Pelvis bölgesinde yapılan disseksiyon ve radyografik incelemeler sonucu tuber ischiadicum'larından birinde tam, diğerinde ise tam olmayan kaynaşma gözlemlendi. (Şekil 1, 2).

Radyografik muayenede os ischii'nin tuber ischiadicum seviyesinde birbirlerine kaynaştığı görülmüştür (Şekil 3). Genel durumu iyi olmayan sysomien buzağular doğumdan kısa bir süre sonra öldü.

### TARTIŞMA ve SONUÇ

Autositaire sysomien anomaliler vücudun kaynaşma bölgesine göre isimler almaktadır. Bu vakada pelvis bölgesinde os ischii'nin tuber ischiadicum seviyesinde birbirlerine birleşik olan buzağular anatomik ve patolojik muayeneden sonra, Kitt ve ark.'nın<sup>5</sup> tanımladığı kriterlere göre autositaire sysomien ischiopagus olarak tanımlandı. Radyografik görüntüde çok net olmamasına rağmen os ischii'in tuber ischiadicum seviyesindeki kaynaşma, olgunun doğru tanımlanmasına yardımcı olmaktadır.

Autositaire sysomien anomalisinin oluşma mekanizması tam olarak anlaşılamamıştır. Bu amaçla üç hipotez öne sürülmektedir. Bunlar fusion (kaynaşma), collision (çarpışma) ve fission (bölünme) olarak tartışılmaktadır.

Fusion ve collision hipotezleri temelde aynıdır ancak zamanlama olarak birbirlerinden ayrılırlar. Fission ise embriyonun kitlesel iç hücreleriyle tam olarak ayrılamaması hipotezidir. Son zamanlarda bu anomaliler en çok fission olayı ile açıklanmaktadır<sup>1</sup>.

Sonuç olarak, bu vakada autositaire sysomien ischiopagus olgusu tanımlanmaktadır. Bu sysomien buzağuların embriyonal gelişme döneminde, tuber ischiadicum seviyesinde oluşan kaynaşması fusion hipotezine uyumluluk göstermektedir. Bu gibi vakaların resimleriyle birlikte olgu sunumu olarak literatürlerde yer alması, kongenital anomaliler hakkında daha sonraki araştırmalara kaynak olacağı düşünülmektedir.

### KAYNAKLAR

- 1 **Vanderzon DM, Partlow GD, Fisher KRS, Halina WG:** Parapagus Conjoined Twin Holstein Calf. *The Anatomical Record*, 251, 60-65, 1998.
- 2 **Hiraga T, Dennis SM:** Congenital duplications. *Vet Clin North Am: Food Anim Pract*, 9, 145-161, 1993.
- 3 **Kabre E:** Missbildungen. In, Stünzi H, Weiss E (Eds): *Allgemeine Pathologie*. 123-137, Berlin und Hamburg, Verlag Paul Parey, 1982.
- 4 **Erer H:** Anomaliler. In, Erer H, Kıran MM, Çiftçi K (Eds): *Veteriner Genel Patoloji*. 217-249, Bahçıvanlar Basım Sanayi, Konya. 2000.
- 5 **Kitt T, Dahme E, Köhler H, Messow C, Schröder B, Trautwein G:** *Lehrbuch der Allgemeinen Pathologie*. 9. Aufl. Stuttgart, Ferdinand Enke Verlag, 1982.