

KÖPEKLERDE ULTRASONOGRAFİ REHBERLİĞİNDE YAPILAN PERKUTAN KOLESİSTOGRAFİ

Savaş ÖZTÜRK*

Murat KİBAR**

Ali BUMİN***

Zeki ALKAN***

Yayın Kodu: 2004/38-A

Özet: Bu çalışmada, köpeklerde ultrasonografik görüntü rehberliğinde safra kesesine meglumine iotroxate (Biliscopin®) enjeksiyonu sonrası, bilier sistemin indirekt radyografik görüntüsünün (kolesistografi) elde edilebilirliği ve bunun intravenöz kolesistografiye alternatif oluşturup oluşturamayacağını ortaya çıkarılması amaçlandı.

Çalışma materyalini 5'i sağlıklı, 5'i safra retensiyonundan şüpheli olmak üzere değişik ırk, yaş ve cinsiyette 10 köpek oluşturdu. Ultrasonografik muayeneler Pie Medikal 100 Falko Vet model portatif ultrasonografi cihazı ile yapılırken, radyografik muayeneler 30 mA gücünde Shimathzu marka röntgen cihazı ile gerçekleştirildi. Kolesistografik muayenede kontrast madde olarak meglumine iotroxate kullanıldı. Direkt radyografik muayene sonrası, ultrasonografik rehberliğinde olguların safra kesesine kontrast madde enjekte edilmesiyle elde edilen radyografik (perkutan kolesistografi) bulgular değerlendirildi.

Safra kesesine kontrast madde enjeksiyonundan sonra çekilen radyografilerde, olguların tümünde safra kesesi radyopak maddeyle dolu ve oval bir şekilde tespit edildi. Hayvanlara yemek yedirilmesinden sonra yapılan radyografik muayenelerde, 7 olguda kontrast maddenin safra kanalından sorunsuz olarak ilerlediği saptanırken, 3 olguda safra kanalı obstrüksiyonu belirlendi.

Araştırmanın bulguları, köpeklerde ultrasonografik görüntü eşliğinde safra kesesine meglumine iotroxate enjeksiyonuyla gerçekleştirilen perkutan kolesistografi tekniğinin, intravenöz kolesistografi tekniğine alternatif olarak güvenli bir şekilde uygulanabileceğini ve bu tekniğin bilier sistem hastalıklarının tanısında uygun bir yöntem olabileceğini göstermiştir.

Anahtar sözcükler: Perkutan kolesistografi, ultrasonografi, köpek.

Percutaneous Cholecystography Accompanied with Guided Ultrasonography in Dogs

Summary: In the present study, the utility of obtaining indirect radiographic image (cholecystography) of biliary system, after the injection of meglumine iotroxate (Biliscopin®) with accompaniment of ultrasonography to the gall bladder was investigated and the possibility of its use as an alternative method for intravenous cholecystography was discussed.

The material was consisted of 10 dogs, 5 healthy and 5 suspected with bile retention with various ages, sex and breed. Ultrasonographic examinations were carried out with a portative ultrasonograph (Pie Medical 100 Falko Vet). Radiographic examinations were performed with use of Shimatzu 30 mA. Meglumine iotroxate was used as contrasting medium. After the direct radiographic examination, contrast medium was injected into the gall bladder using guided ultrasonographic images and then radiographic (percutaneous cholecystography) findings evaluated.

In all cases, after the radiographies taken following the injection of contrasting medium into the gall bladder it appeared as oval and filled with radioopaque medium. In 7 cases, it was observed that contrasting medium was moving forward in radiography without any problem. Bile duct obstruction was determined in 3 cases.

The results of the study indicated that percutaneous cholecystography technique performed with injection of meglumine iotroxate to the gall bladder with accompaniment of ultrasonographic images could safely be used as an alternative to the intravenous cholecystography technique and this technique could be effective method for the diagnosis of bilier system diseases.

Keywords: Percutaneous cholecystography, ultrasonography, dog.

GİRİŞ

Köpek ve kedilerde bilier sistem hastalıklarının tanısında yaygın olarak radyografik ve ultrasonografik muayene yöntemlerinden yararlanılır¹⁻⁴. Direkt radyografik muayene ile safra kesesi normal durumlarda görüntülenemez, ancak radyopak özellikteki safra taşları ile safra duvarı mineralizasyonu hakkında bilgi sağlanabilir. Safra taşları, üriner sistem taşlarının aksine çoğunlukla non-opaktır. Bu nedenle, direkt radyografilerde safra taşı yönünden olumsuz sonuç çıkması, safra taşı olmadığının göstergesi değildir^{1,2}.

hattın sağında quadratum ile sağ medial karaciğer lopları arasında, ince hiperekoik duvarlı, anekojenik lümenli olarak görüntülenir. Safra kesesi oval veya yuvarlak şeklindeki görüntüsüyle, vena hepatica ve vena kava'dan kolayca ayırt edilir^{1,2,4,5}.

Bilier sistemin indirekt (kontrast) radyografik görüntüsünün elde edilmesine kolesistografi denir^{1-3,6}. Kolesistografi, hernia diyaframatika gibi anormalitele ilgili olarak şekillenen safra kesesi deplasmanlarının araştırılmasında, tümör, kolesistitis ve kolelithiazisin, özellikle de non-opak safra taşları sonucunda gelişen safra kanalı obstrüksiyonlarının ortaya çıkarılmasında kullanılan bir tekniktir^{1-3,7,8}. Köpeklerde bilier sis-

Safra kesesi ultrasonografik muayenede, median

* Kafkas Üniversitesi Veteriner Fakültesi Cerrahi Anabilim Dalı, Kars-TÜRKİYE

** Erciyes Üniversitesi Veteriner Fakültesi Cerrahi Anabilim Dalı, Kayseri-TÜRKİYE

*** Ankara Üniversitesi Veteriner Fakültesi Cerrahi Anabilim Dalı, Ankara-TÜRKİYE

temin görüntülenmesinde oral ve intravenöz kolesistografi teknikleri bildirilmektedir. Oral kolesistografi amacıyla calcium iodate, intravenöz kolesistografide ise meglumine iodipamide ve meglumine iotroxate gibi kontrast maddeler kullanılır^{1-3,9}. Kolesistografik muayeneden 12-14 saat önce hayvanın aç bırakılması gerekmektedir. İntravenöz olarak verilen kontrast maddenin 15. dakikadan sonra safra kesesinde birikmeye başladığı ve kesesinin maksimum dolgunluğa 30. dakikada ulaştığı belirtilmiştir. İntravenöz kolesistografide yan etki olarak mide bulantısı, kusma gibi komplikasyonların ortaya çıkabileceği rapor edilmiştir^{1-3,6,9}.

Bu çalışmada, köpeklerde ultrasonografik görüntü rehberliğinde safra kesesine pozitif kontrast bir ajan olan meglumine iotroxate'in enjeksiyonu sonrası, bilier sistemin indirekt radyografik görüntüsünün (kolesistografi) elde edilebilirliği ve bunun intravenöz kolesistografiye alternatif oluşturup oluşturamayacağının belirlenmesi amaçlandı.

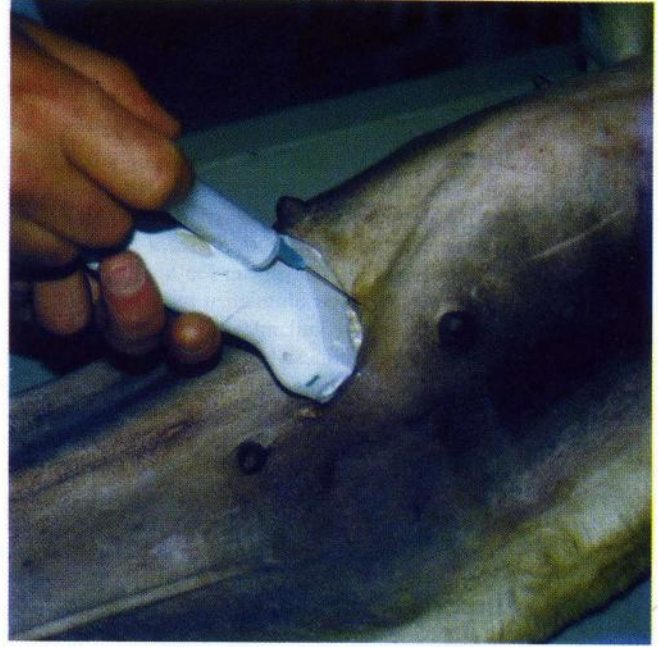
MATERYAL ve METOT

Materyal: Çalışmanın hayvan materyalini değişik ırk, yaş ve cinsiyette 10 köpek oluşturdu. Çalışmada 5 köpeğe deneysel amaçlı perkutan kolesistografi uygulanırken, diğer olguları sürekli kusma, zayıflama ve konjunktival mukozada sarılık gibi klinik belirtiler ve laboratuvar analizleri sonucunda safra retensiyonundan şüphelenilen 5 köpek oluşturdu. Ultrasonografik muayeneler Pie Medikal 100 Falko Vet model portatif ultrasonografi cihazı, radyografik muayeneler ise 30 mA gücünde Shimathzu marka röntgen cihazı ile gerçekleştirildi. Kolesistografik muayenelerde kontrast madde olarak meglumine iotroxate (Biliscopin, Schering) kullanıldı.

Metot: *Direkt radyografik muayene:* Olguların tümünde ilk işlem olarak, latero-lateral ve ventro-dorsal pozisyonda direkt abdominal radyografiler çekildi.

Ultrason eşliğinde safra kesesine kontrast madde enjeksiyonu: Uygulamaya öncesi hayvanların ventral abdominal bölgeleri tıraş edildi. Ventro-dorsal pozisyonda ultrason muayene masasına yatırılan hayvanlara 5 MHz'lik proba median hattın ve median hattın sağından abdominal ultrasonografik muayene uygulandı. Karaciğerin quadratum ile sağ medial loplari arasında bulunan safra kesesinin görüntüsünün elde edilmesinden sonra prob sabitlendi ve probun hemen önünden steril bir enjektör kanülü safra kesesine yönlendirildi (Şekil 1). Ultrasonografik görüntü eşliğinde, enjektörle safra kesesinden 5-7 ml safra içeriği aspire edildi ve

enjektörün plastik kısmının çıkarılmasından sonra başka bir enjektörle 5-7 ml meglumine iotroxate keseye enjekte edildi.



Şekil 1. Safra kesesine perkutan enjeksiyon bölgesi.
Figure 1. Percutaneous injection area over the gall bladder.

Perkutan kolesistografik muayene: Ultrasonografik görüntü eşliğinde safra kesesine kontrast madde enjekte edilen olguların latero-lateral ve ventro-dorsal pozisyonda, radyografik muayeneleri gerçekleştirildi. İlk radyografik işlemi takiben, safra kesesinin boşalmasını sağlamak amacıyla hayvanlara yumurta-süt karışımı yemek verilmesinden sonra 5, 15, 30, 45 ve 60. dakikalarda abdominal radyografiler çekildi.

BULGULAR

Direkt radyografik muayene bulguları: Direkt radyogramda, safra kesesi ve kanalları, olguların hiçbirinde diğer abdominal yapılardan ayırt edilemedi.

Ultrasonografik bulgular: Ultrasonografik muayenede, deneysel amaçlı kullanılan olgularda (n = 5) safra kesesi quadratum ile sağ medial karaciğer loplari arasında ince çeperi, anekoik lümenli ve oval bir şekilde görüntüledi. Safra retensiyonundan şüphelenilen 5 olgunun 2'sinde safra kesesi ve kanallarında herhangi bir anormalite saptanmazken, 3 olguda safra kesesi ve ductus choledocus çeperinde kalınlaşma tespit edildi. Ultrasonografik görüntü eşliğinde safra kesesine kontrast madde enjeksiyonu sırasında kanülün kese içerisinde çizgi şeklinde hiperekoik görünümüyle karşıla-

şıldı. Olguların tümünde kontrast madde sorunsuz olarak safra kesesine enjekte edildi.

Perkutan kolesistografik bulgular: Safra kesesine kontrast madde enjeksiyonundan sonra çekilen radyog-

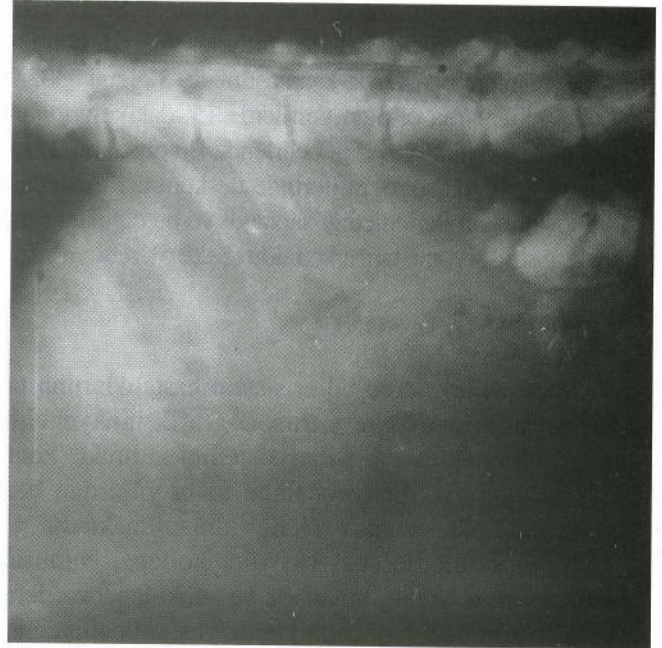rafilerde, olguların tümünde safra kesesi radyopak maddeyle dolu ve oval şekilde ortaya çıktı (Şekil 2).

İlk radyografik işlemi takiben, olgulara yemek yedirilmesinden sonra alınan radyogramlarda 5. dakikada, kont-



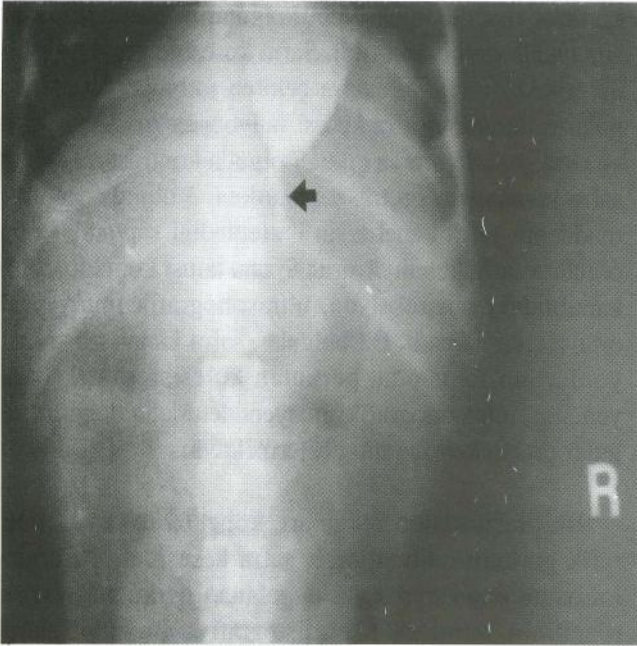
Şekil 2. Perkutan kolesistogram (olgu no: 2, oklarla sınırlandırılan alanda radyopak olarak safra kesesi görülmektedir).

Figure 2. Percutaneous cholecystogram (case no 2, gall bladder is seen as a radioopaque oval area surrounded with arrows).



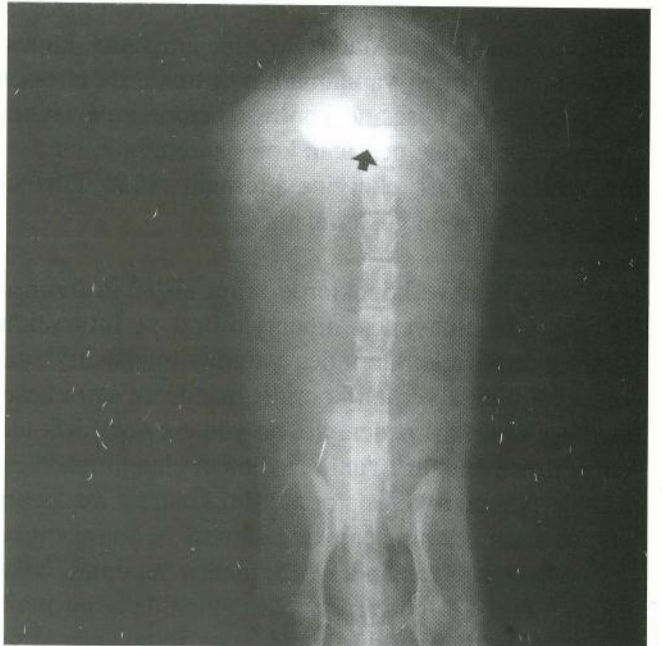Şekil 4. Perkutan olarak safra kesesine enjekte edilen kontrast maddenin kolona ulaşması.

Figure 4. Reach to contrast agent to colon that injected to the gall bladder percutaneously.



Şekil 3. Perkutan kolesistogram (olgu no: 5, hayvana yemek yedirilmesinden sonra kontrast maddenin ductus choledocus'a geçişi).

Figure 3. Percutaneous cholecystogram (case no 5, gall after feeding transmission of contrasting agent to ductus choledocus).



Şekil 5. Perkutan kolesistogram (60. dakika, olgu no: 8, kontrast maddenin safra kanalından ilerlemediği görülmektedir).

Figure 5. Percutaneous cholecystogram (60th min, case no 8, contrast medium does not move forward through the bile duct).

rast maddenin safra kanalına geçtiği (Şekil 3), 15. dakikada 7 olguda kontrast maddenin duodenuma akışı saptanırken, 3 olguda kontrast maddenin safra kanalından ilerlemediği belirlendi. 30. dakikada 7 olguda safra kesesindeki opasifikasyonda azalmanın başladığı, 45. dakikada safra kesesindeki opasifikasyonun belli belirsiz hale dönüştüğü ve kontrast maddenin kolona ulaştığı saptandı (Şekil 4). Bu olgularda 60. dakikada çekilen radyografilerde, kontrast maddeye ilişkin opasiteyle karşılaşılmadı. 3 olguda 30, 45 ve 60. dakikalarda çekilen grafilerde 15. dakika görüntüsünden bir farklılık olmadığı belirlendi. Bu olguların 24 saat sonra çekilen radyografilerinde de kontrast maddenin safra kanalından ilerlemediği saptandı ve bu olgulara safra kanalı obstrüksiyonu tanısı konuldu (Şekil 5).

TARTIŞMA ve SONUÇ

Köpek ve kedilerde bilier sistem hastalıklarının tanısında radyografik ve ultrasonografik muayenenin önemi bilinmektedir^{1,4}. Bilier sistemin indirekt (kontrast) radyografik muayenesinde uzun yıllardan beri intravenöz kolesistografi tekniği kullanılmaktadır^{1,3,6,9}. Köpek ve kedilerde şok, vasküler kollaps, yumuşak doku travması, yanık, kutanaöz ve subkutanaöz ödem, vasküler tromboz, hayvanın küçük yaşlarda oluşu gibi çeşitli nedenlerden dolayı intravenöz enjeksiyonun güç olduğu ya da uygulanmadığı^{10,11} durumlarda bu tekniğin geçerliliği ortadan kalkmaktadır. Abdominal organların radyografik dansitelerinin benzer olması nedeniyle, bilier sistemin direkt radyografik teknikle detaylı muayenesinin mümkün olmaması^{1,2} kolesistografinin önemini artırmaktadır. Sunulan araştırma, köpeklerde venöz girişin yapılamadığı durumlarda ultrason eşliğinde safra kesesine kontrast madde enjeksiyonu ile gerçekleştirilen perkutan kolesistografinin, intravenöz kolesistografi tekniğine alternatif olarak güvenle kullanılabilirliğini göstermiştir.

İnsan, kedi ve köpeklerde bilier sistemin indirekt radyografik muayenesi amacıyla oral ve intravenöz kolesistografi tekniklerinden yararlanılmaktadır^{1,3}, ancak, oral olarak verilen kontrast maddenin safra kesesine geç ulaşması nedeniyle, bu yöntem çok fazla tercih edilmemektedir³. Yeni bir yöntem olan ultrason eşliğinde perkutan kolesistografinin, kontrast maddenin anında safra kesesine enjekte edilmesi ve kolesistografik muayenenin zaman kaybedilmeden yapılması bakımından oral ve intravenöz yöntemden daha avantajlı bir teknik olduğunu düşünmekteyiz. İntravenöz kolesistografide, enjeksiyon sonrası kontrast maddenin safra kesesine ulaşması için 15-30 dakika gerektiği halde^{3,6}, perkutan kolesistografide safra kesesinde iste-

nilen opasite anında oluşturulabilmektedir.

İntravenöz kolesistografi amacıyla meglumine iopamidate ve meglumine iotroxate gibi kontrast maddeler kullanılmaktadır^{1,3}. Diğer kontrast maddelere göre toksisitesinin düşük olması ve safra kesesine hızlı ulaşması nedeniyle meglumine iotroxate, intravenöz kolesistografik çalışmalarda daha fazla tercih edilmektedir³. Bununla birlikte, meglumin iotroxate'nin intravenöz enjeksiyonundan sonra mide bulantısı ve kusma gibi komplikasyonların ortaya çıkabileceği, bu istenmeyen etkilerin antihistaminik ilaçların kullanılmasıyla önenebileceği bildirilmiştir^{3,9}. Çalışmamızda kontrast madde olarak kullanılan meglumine iotroxate, direkt olarak safra kesesine enjekte edildiği için hiçbir komplikasyonla karşılaşılmadı ve buna bağlı olarak antihistaminik ilaçlar da kullanılmadı.

Ultrasonografik muayenede, safra kesesinin median hattın sağında quadratum ile sağ medial karaciğer loplari arasında, ince hiperekoik duvarlı, lumeni anekojenik yapıda görüntülediği bildirilmiştir^{1,2,4,5}. Çalışmamızda ultrasonografik muayenede, deneysel amaçlı kullanılan olgularda (n=5) ve safra retensiyonundan şüphelenilen 5 olgunun 2'sinde elde edilen ultrasonografik bulgular literatürlerle paralellik gösterirken, 3 olguda safra kesesi ve ductus choledocus çeperinde kalınlaşma tespit edildi.

Ultrasonografik görüntü eşliğinde safra kesesine kontrast madde enjeksiyonu, olguların tümünde sorunsuz olarak gerçekleştirildi. Safra kesesine kontrast madde enjeksiyonundan sonra çekilen radyografilerde, olguların tümünde safra kesesi radyopak maddeyle dolu ve oval şekilde ortaya çıktı. 7 olguda kontrast maddenin safra kanalından geçtiği saptanırken, 3 olguda kontrast maddenin safra kanalından ilerlemediği saptandı ve bu olgulara safra kanalı obstrüksiyonu tanısı konuldu. Safra kanalındaki obstrüksiyon, ultrasonografik muayenede ortaya çıkarılmadı. Bu bulgular, safra kanalı obstrüksiyonlarının tanısında, perkutan kolesistografik muayenenin, ultrasonografik muayeneden daha değerli bulgular ortaya koyduğunu göstermektedir.

Bu araştırmanın bulguları, köpeklerde ultrasonografik görüntü rehberliğinde safra kesesine meglumine iotroxate enjeksiyonu ile uygulanan perkutan kolesistografinin, intravenöz kolesistografiye alternatif olarak güvenli bir şekilde uygulanabileceğini ve bu yöntemle bilier sistemin ayrıntılı radyografik muayenesinin yapılabilirliğini göstermiştir.

KAYNAKLAR

- 1 **Alkan Z:** Veteriner Radyoloji, 250-266, Mina Ajans, Ankara, 1999.
- 2 **Öztürk S:** Acil hastalarda radyodiyagnostik işlemler. Özaydın İ (Ed): Veteriner Acil Klinik: İlk Yardım, Transport, İlk Müdahale. 79-84, Eser Ofset, Erzurum, 2004.
- 3 **Fujita M, Orima H:** Effect and safety of meglumine iotraxate for cholangiocystography in normal cats. *Vet Radiol Ultrasound*, 35(2): 79-82, 1994.
- 4 **Kirpensteijn J, Fingland RB, Ulrich T, Sikkema DA, Allen SW:** Colelithiasis in dogs: 29 cases (1980-1990). *JAVMA*, 202(7): 1137-1142, 1993.
- 5 **Bru ND:** Abdominal ultrasonography. *EJCAP*, 4(1): 70-80, 1994.
- 6 **Özba B, Baran V, Gökçe G, Cihan M, Kamiloğlu A:** Köpeklerde deneysel kolesistografi. VI. Ulusal Veteriner Cerrahi Kongresi Tebliğ Kit. p.140, Elazığ, 1998.
- 7 **Casenza SF:** Colelithiasis and choledocholithiasis in a dog. *JAVMA*, 184(1): 87-89, 1984.
- 8 **Gomez NA, Alvarez LR, Mite A, Andrade JP, Alvarez JR, Vargas PE, Tomala NE, Vivas AF, Zapatier JA:** Repair of bile duct injuries with Gore-Tex vascular grafts: experimental study in dogs. *J Gastrointest Surg*, 6(1):116-20, 2002.
- 9 **Ju YM, Kim MH, Lee SK, Seo DW, Min YI, Kim JY:** Comparative cytotoxicity of low-osmolar non-ionic and high-osmolar ionic contrast media to dog gallbladder epithelial cells. *Gastrointest Endosc*, 55(3):382-386, 2002.
- 10 **Özaydın İ:** Sıvı, elektrolit ve asit-baz dengesi bozuklukları. Özaydın İ (Ed): Veteriner Acil Klinik: İlk Yardım, Transport, İlk Müdahale. 35-66, Eser Ofset, Erzurum, 2004.
- 11 **Porzio P, Pharr JW, Allen AL:** Excretory urography by intraosseous injection of contrast media in a rabbit model. *Vet Radiol Ultrasound*, 42(3):238-243, 2001.

Yazışma adresi (Correspondence address)

Yrd. Doç. Dr. Savaş ÖZTÜRK
Kafkas Üniversitesi Veteriner Fakültesi
Cerrahi Anabilim Dalı 36100 KARS, TÜRKİYE
Tel: +90 474 2426800/1253
Fax: +90 474 2426853
e-mail: savasozturk@hotmail.com