

CANINE TRANSMISSIBLE VENEREAL TÜMÖR (CTVT) OLGULARINDA PARAMUNİTE AKTİVATÖRÜ BAYPAMUN N'İN PROFİLAKSİ VE SAĞALTIM ÜZERİNE ETKİLERİNİN İNCELENMESİ - MAKROSKOBİK BULGULAR*

A Study About the Effects of Paramunity Activator Baypamun N on the Prophylaxis and Treatment of Canine Transmissible Venereal Tumor (CTVT): Macroscopical Findings

Deniz MISIRLIOĞLU** Kamil SEYREK-İNTAŞ*** M.Müfit KAHRAMAN**
Selda ÖZBİLGİN** M.Özgür ÖZYİĞİT** İ.Taci CANGÜL**
Alper SEVİMLİ** Mürsel BÜYÜKÇOBAN****

ÖZET

Bu çalışmada, bir paramunite aktivatörü olan Baypamun N (Bayer, Almanya) adlı preparatın CTVT olgularındaki profilaktik ve tedavi edici etkisi incelendi. Baypamun N'in kısa ve uzun süreli profilaktik etkilerinin incelenmesi amacıyla her biri 6 hayvandan oluşan iki çalışma grubu (kısa dönem profilaksi grubu ve uzun dönem profilaksi grubu) ve bir kontrol grubu oluşturuldu. Doğal yoldan oluşmuş bir CTVT vakasından alınan tümör hücreleri köpeklere deri altı yoldan enjekte edilerek tümör oluşumu sağlandı. Tümör hücrelerinin enjekte edildiği gün 0. gün olarak kabul edildi ve kısa profilaksi grubuna -2 ve 0. günlerde, uzun süreli profilaksi grubuna ise -2, 0, +2, +4 ve +6. günlerde birer doz Baypamun N uygulandı. Sonuçta kontrol grubu hayvanlarının 4/6'sında tümör oluşumu gözlenirken, bu rakam kısa dönem profilaksi grubunda 2/6, uzun dönem profilaksi grubunda ise 0/6 olarak bulundu. Baypamun N'in tedavi edici etkisini incelemek amacı ile kontrol grubunda tümör oluşmuş olan hayvanlar 2'şer hayvanlık iki alt gruba ayrıldı ve bir alt gruba haftada iki kez olmak üzere 5 hafta süreyle Baypamun N uygulanırken, diğer alt grup kontrol olarak bırakıldı. Her iki alt grupta tümörlerin gerileme durumu gözlemlendi ve makroskobik olarak bir fark görülemedi. Bu ön rapor çalışmanın makroskobik bulgularından bahsetmektedir. Elde ettiğimiz sonuçlar Baypamun N'in CTVT'nin profilaksisinde olası bir ilaç olarak kullanılabileceğini düşündürürken, ilacın tedavi protokollerinden tamamen çıkarılmadan önce daha fazla hayvan üzerinde denenmesinde yarar vardır. Çalışmanın histopatolojik, immunohistokimyasal ve elektron mikroskobik bulguları daha sonra değerlendirilerek başka bir raporda sunulacaktır.

Anahtar Sözcükler: Köpek, Venereal tümör, Profilaksi, Paramunite, Baypamun N.

SUMMARY

In this study, the effect of Baypamun N (Bayer, Germany), a paramunity activator on the prophylaxis and treatment of CTVT was examined. To determine the short and long term prophylactic effects of Baypamun N two study groups (Short term prophylaxis group and long term prophylaxis group) and a control group each of 6 animals were formed. Tumor cells, which were obtained from a spontaneously occurring CTVT case, were subcutaneously injected to dogs and a tumor was initiated. The day for the injection of tumor cells was assigned as day 0, and one dosage of Baypamun N was applied in day -2 and day 0 in short term prophylaxis group, and in days 2-, 0, +2, +4 and +6 in long term prophylaxis group. A tumor formation was seen in 4/6 animals from the control group, whereas the number was 2/6 in short term prophylaxis group and 0/6 in long term prophylaxis group. To examine the curative effect of Baypamun N, the animals from the control group with a tumor formation were divided into two subgroups of 2 animals each and Baypamun N was applied twice a week to one subgroup for a period of 5 weeks, while the other subgroup served as control. The regression state of the tumors in two subgroups was observed and no macroscopical difference was seen. This preliminary report presents the macroscopical findings of the study. Our results suggest that Baypamun N can be an optimal agent in the prophylaxis of CTVT, while the effect on the treatment should be examined with higher number of cases before it can be excluded from treatment protocols. Histopathological, immunohistochemical and electron microscopical results of this study will be evaluated and presented in another report.

Key Words: Dog, Venereal tumor, Prophylaxis, Paramunity, Baypamun.

GİRİŞ

Canine Transmissible Venereal Tumor (CTVT), Transmissible Venereal Sarcoma ya da Sticker's Sarcoma gibi isimlerle anılan, köpeklerin bulaşıcı venereal tümörü her iki cin

sin dış genital organlarında görülen bulaşıcı, neoplastik bir hastalıktır. Bulaşmaya çiftleşme esnasında erkekten dişiye veya dişiden erkeğe canlı tümör hücrelerinin genital mukozaya

* Bu çalışma Uludağ Üniversitesi Araştırma Fonu tarafından desteklenmiştir..

** Uludağ Üniversitesi Veteriner Fakültesi Patoloji Anabilim Dalı, Bursa-Türkiye.

*** Uludağ Üniversitesi Veteriner Fakültesi Doğum ve Jinekoloji Anabilim Dalı, Bursa-Türkiye.

**** Nilüfer Belediyesi Veteriner İşleri Müdürlüğü, Bursa-Türkiye.

implantasyonuyla olur (1-4). Dünyanın birçok yerinde rastlanılabilir, ancak sıcak ülkelerde ve özellikle köpeklerin yoğun olarak barındıkları, başıboş köpeklerin kontrolsüzce dolaşım, seksüel olarak sınırlanmadıkları, ayrıca enfekte olmuş yetiştirmelerin bulunduğu bölgelerde daha yaygındır (1,5,6). Tümörün bir ırk dispozyonu yoktur (5-8). Tümöre bahar ve yaz aylarında daha fazla rastlanılır. Daha çok erginlerde ve cinsel aktivitenin yüksek olduğu yaşlarda gözlenir (3,5,6,8). Her iki sekste de görülmesine karşılık, dişilerde daha sık rastlanır (3,5,7,8). CTVT çoğunlukla dış genital organlara yerleşir (1-3,5,6,9,10). Ancak ekstragenital yerleşim gösteren vakalara az sayıda da olsa rastlanılır (11-14). CTVT doğal yoldan oluşmasının yanısıra deneysel olarak da bulaştırılabilir özelliğine sahip bir tümördür. Araştırmacılar canlı tümör hücrelerini deri altı, kas içi, periton içi ve arter içi yollarla vererek tümör oluşturabilmişlerdir (5,15). CTVT'de normal köpek hücreleri ile tümör hücreleri arasında karyotipik görünüm açısından değişmez bir farklılık söz konusudur. Buna göre köpek için normal kromozom sayısı 78 iken, CTVT'de genellikle 58-59 kromozom mevcuttur (5,14).

Her ne kadar genel olarak iyi huylu kabul edilirse de CTVT aslında zaman zaman yüksek maligniteye sahip olabilen bir tümördür. Ergin ve immün sistemi güçlü olan hayvanlarda immünolojik mekanizmalar tümörün büyüme ve yayılmasını sınırlar ve hatta zamanla tümör hücrelerine karşı vücutta oluşan antikörler tümörün regresyonuna yol açarken, immün sistemi henüz tam gelişmemiş, yeni doğan ya da immün sistemi zayıf olan hayvanlarda tümör kötü huylu olup, metastaz yapabilir (5,6,8,19,16).

Günümüzde köpekleri bu tümöre karşı koruyacak bir aşı bulunmamaktadır. Bugüne kadar CTVT'ye karşı cerrahi müdahale, radyoterapi ve kemoterapi gibi yöntemleri içeren tedavi çalışmaları yapılmıştır. Sonuçta kemoterapi ve cerrahi müdahalelere karşı oldukça değişken cevaplar alınmıştır. Cerrahi müdahaleler her zaman %100 başarı sağlamayıp, nüks olaylarına %27 civarında rastlandığı bildirilmektedir. Radyoterapi çoğunlukla olumlu sonuç veren, fakat daima özel aletler ve yetişmiş eleman gerektiren bir tedavi metodudur. Kemoterapi amacıyla tekli veya kombine ilaç uygulamaları yapılmış ve kombine ilaç kullanımı çoğunlukla etkili ol-

makla birlikte, kısmi veya hiçbir fayda sağlayamadıkları vaka'lar da bildirilmiştir. Ayrıca bu ilaçların uygulandığı hayvanların bir kısmında ilaca bağlı çeşitli yan etkiler gözlenmiştir (17-19). Bugüne kadar CTVT'nin tedavisi ve profilaksisi amacıyla paramunite aktivatörleri kullanılmamıştır. Oysa, paramunite aktivatörlerinin tümör tedavisinde önemli rol oynayan NK (natural killer) hücreler ile TNF (tumor necrosis factor) gibi savunma mekanizmalarının aktivitelerini arttırdığının bilinmesi (21,22) ve immunolojik mekanizmaların CTVT'nin regresyonunda önemli rol oynadığının kanıtlanmış olması (16,22,23) bu tümörün paramunite aktivatörlerine karşı olumlu cevap vermesi muhtemel ve uygun bir tümör olduğunu düşündürmüştür.

MATERYAL ve METOT

Deney hayvanlarının seçimi: Bu çalışmada 12 dişi ve 12 erkek olmak üzere toplam 24 ergin köpek kullanıldı. Köpekler seçilirken yaşlarının birbirine yakın ve seksüel erginliğe ulaşmış olmalarına dikkat edildi.

Tümör hücrelerinin sağlanması: Deneysel yolla tümör oluşturmak için kullanılan CTVT hücreleri UÜ Veteriner Fakültesi Doğum ve Jinekoloji Kliniğine getirilen dişi bir köpekten sağlandı (Protokol No: 78/98). Bu amaçla; önce klinik muayene ile CTVT tanısı konan tümör dokusundan Rompun-Ketalar anestezisi altında biyopsi alındı. Alınan biyopsi materyalinden; sitolojik muayene için hazırlanan tuşe preparata alkol tesbiti ve Hema-Color boyama, histopatolojik muayene için %10 tamponlu formaldehit solusyonunda tesbit işlemini takiben hazırlanan parafin bloktan 5 mikron kalınlığında alınan kesitlere ise Hematoksilen-Eozin boyama uygulandı ve her iki preparat ışık mikroskopunda değerlendirildi. Kromozom analizi için antibiyotik katılmış Hanks Balanced Salt Solution (HBSS) içine normal deriden ve tümör dokusundan birer parça alınarak UÜ Tıbbi Biyoloji Bölümünde kromozom sayımı yapıldı (14,24). Belirtilen tüm laboratuvar muayeneleri sonucunda CTVT olduğu kesinleşti.

Deney hayvanlarında tümör oluşturma: CTVT olduğu kesinleşen tümör Halothan ile yapılan inhalasyon anestezisi altında ekstirpe edildi ve deney hayvanlarına transplante edil-

mek üzere hücre süspansiyonu haline getirildi (25,26). Bu amaçla; 100 IU/ml Penicillin ve 100 mikrogram/ml Streptomycin katılmış HBSS içine alınan tümör dokusu ufak parçalara ayrıldıktan ve HBSS ile birkaç kez yıkandıktan sonra, %0,25 oranında Tripsin içeren HBSS içine alınarak (pH 7.2-7.4) 37°C'de Tripsinizasyon işlemi uygulandı. Daha sonra Trypan Blue boyama tekniği ile 1 ml solüsyondaki canlı hücre sayımı yapıldı ve hayvan başına 10^8 canlı tümör hücresi içeren süspansiyon hayvanların inter-scapular bölgesine deri altına enjekte edildi(15).

Deney gruplarının oluşturulması: Köpekler 3 dişi ve 3 erkekten oluşan 6'şarlı 4 gruba ayrıldı. Köpeklerden kontrol ve tedavi grubu olarak düşünülmüş iki gruptakilere CTVT hücrelerinin enjeksiyonu dışında herhangi bir işlem uygulanmadı. Bu iki gruba ait hayvanlardan 4'ü erkek ve 2'si dişi olmak üzere toplam 6 hayvan tümör hücrelerinin enjeksiyonunu takip eden ilk bir hafta içerisinde pnömoni ve enterit gibi sebeplerle öldü. Bu nedenle bu gruplardan sağ kalan 4 dişi ve 2 erkek hayvan bir araya getirilerek kontrol grubu olarak değerlendirildi. Tümör hücrelerinin enjekte edildiği gün 0. gün olarak kabul edildi. Baypamun N'in kısa ve uzun süreli profilaktik etkilerini incelemek amacıyla oluşturulan iki çalışma grubundan kısa süreli profilaksi grubuna -2 ve 0. günlerde, uzun süreli profilaksi grubuna ise -2, 0, +2, +4 ve +6. günlerde birer doz (1 ml) Baypamun N adlı (Bayer, Almanya) liyofilize preparat deri altı olarak uygulandı (Tablo 1). Tüm gruplardaki hayvanların tümör enjeksiyon yerleri gün aşırı düzenli olarak muayene edilerek tümör oluşup oluşmadığı kontrol edildi. Tümör oluşumu şekillendikten sonra kısa profilaksi grubuna ait tümör oluşan iki dişi hayvan ile o ana kadar tümör oluşumu gözlenmeyen diğer tüm hayvanlar çalışmadan çıkarıldı ve Baypamun N'in tümör regresyonu üzerine etkisini incelemek amacı ile tümör oluşumu gözlenen kontrol grubundaki 4 dişi hayvanla çalışmaya devam edildi. Bu amaçla bu hayvanlardan 2 tanesine tümör hücrelerinin enjeksiyonunu takip eden 8. haftadan itibaren 3-4 günlük ara ile haftada iki gün olmak üzere birer doz Baypamun N deri altı yolla 5 hafta süreyle, diğer iki hayvana ise hiçbir tedavi uygulanmayarak bu hayvanlardaki tümörlerin gerileme durumu 5 haftalık süre boyunca gözlenerek karşılaştırıldı.

Tablo 1. Deney grupları ve uygulanan işlemleri gösteren tablo.

Table 1. Protocol for treatment groups and drug administration.

Gruplar	Hayvan say.		CTVT hücre enjeksiyonu	Baypamun N Uygulaması
	Dişi	Erkek		
Kontrol*	2	1	0. gün	-
Kısa dönem profilaksi	3	3	0. gün	-2 ve 0. gün
Uzun dönem profilaksi	3	3	0. gün	-2,0,+2,+4,+6. günler
Tedavi	2	1	0. gün	8. haftadan itibaren 5 hafta süreyle haftada 2 kez

* Bu gruplarda başlangıçta 3 dişi ve 3 erkekten oluşturuldu, fakat 1'er dişi ve 2'ser erkek hayvan tümör hücrelerinin enjeksiyonunu takip eden birkaç gün içinde öldü.

BULGULAR

CTVT hücrelerinin sağlandığı köpek UÜ Veteriner Fakültesi Doğum ve Jinekoloji Kliniğine getirilmiş yaşı bilinmeyen, dişi bir sokak köpeği idi (Protokol No: 78/98). Tümör hayvanın vulva-vagina bölgesinde oluşmuş, dış bakıda TVT'yi karakterize eden, karnıbahar görünümünde, yer yer kanama ve ülser alanları içeren bir kitle idi. Alınan biopsi materyaline yapılan sitolojik muayenede, tümör hücrelerinin çoğunlukla yuvarlık, oval veya poligonal şekilli, açık renk sitoplazmalı ve hücrenin merkezinde yerleşmiş, belirgin bir çekirdeğe sahip, veziküler bir çekirdek içeren hücreler olduğu gözlemlendi. Histopatolojik muayenede de tümör dokusunun sitolojik muayenede gözlenenlere benzer tümör hücreleri ile yer yer ince fibröz bağ doku trabekülleri içerdiği görüldü. Ayrıca sık sık mitotik figürlere rastlandı. UÜ Tıbbi Biyoloji bölümünde yapılan kromozom sayımında ise köpeğin normal derisinden alınan materyalde 78 kromozom, tümör dokusuna ait materyalde ise 59 adet kromozom sayıldığı bildirildi. Tüm bu muayeneler sonucunda tümöre kesin olarak CTVT tanısı konuldu.

CTVT hücrelerinin deri altına enjeksiyonunu

Tablo 2. Gruplara göre Baypamun N uygulanması ve tümör oluşum oranı.
Table 2. The effect of Baypamun N administration upon the percentage of tumor-formation.

Gruplar	Hayvan sayısı		Baypamun N uygula ması	Tümör oluşumu		Tümör oluşum Yüzdesi (%)
	Dişi	Erkek		Dişi	Erkek	
Kontrol	4	2	-	4	-	% 66.6
Kısa Profilaksi	3	3	-2 ve 0. gün	2	-	% 33.3
Uzun Profilaksi	3	3	-2,0,+2,+4,+6. gün	-	-	% 0

takiben ilk tümör oluşumu 3 haftalık süre sonunda saptandı. Tümör oluşan hayvanların hepsinde ortalama 3-4 hafta içerisinde, deri altında, elle hissedilecek büyüklükte (ortalama 5 mm çapında) oynak, sert, nodüller şeklinde tümör oluşumu saptandı (Resim 1,2). Dördüncü haftadan sonra ise tümör oluşumu gözlenmedi. Tümör oluşumu bakımından gruplar karşılaştırıldığında profilaksi uygulanmayan kontrol grubuna ait 4'ü dişi, 2'si erkek olan 6 hayvandan 4 dişide (%66.6) tümör oluştuğu görüldü. Buna karşılık CTVT hücrelerinin enjeksiyonundan önceki -2 ve 0. günlerde Baypamun N uygulanan kısa profilaksi grubuna ait 3'ü dişi, 3'ü erkek olan 6 hayvandan 2 dişide (%33.3) tümör oluşumu gözlenirken, -2, 0, +2, +4 ve +6. günlerde Baypamun N uygulanan uzun profilaksi grubundaki 3'ü erkek, 3'ü dişi olan hayvanların hiçbirisinde tümör oluşmadığı görüldü (Tablo 2).

Şekillenen tümörler 6-7 hafta kadar büyümeye devam etti ve büyüklükleri ortalama 5-6 cm çapa kadar ulaştı. Baypamun N'in tümör regresyonu üzerine etkisini incelemek amacı ile yapılan çalışmada ise, tümör hücrelerinin enjeksiyonunu takip eden 8. haftadan başlamak üzere 3-4 gün ara ile haftada iki gün olmak üzere birer doz Baypamun N deri altı yolla 5 hafta süreyle uygulandığı, iki dişi hayvan ile hiçbir tedavi uygulanmayan diğer iki dişi hayvan arasında yapılan karşılaştırma sonucunda her iki grupta da 8. haftadan itibaren tümörlerin hızlı bir regresyon sürecine girdikleri gözlendi (Resim 3).

Regresyon dönemindeki tümörler palpe edildiklerinde, büyüme devresinde tek parça halinde ve sert olan kitlelerin giderek yumuşak ve loblu bir hal aldığı dikkati çekti. Diğerlerinden farklı olarak tedavi uygulanmayan hayvanlardan

birisinde regresyon aşamasında tümörün ülserleştiği görüldü (Resim 4,5). Bunun dışında spontan regresyona bırakılan grup ile, regresyon safhasında Baypamun N ile desteklenen grup arasında makroskopik düzeyde önemli bir farklılık saptanamadı.

TARTIŞMA ve SONUÇ

CTVT, canlı tümör hücrelerinin deneysel transplantasyonu veya seksüel kontakt yoluyla bulaşabilen köpeklerin neoplastik bir hastalığı olup, ergin köpeklerde progresif bir büyüme periyodundan sonra spontan olarak regrese olan, fakat yeni doğmuş veya immun olarak baskılanmış köpekleri metastaz yaparak öldürebilen bir tümördür (15,24). CTVT'nin spontan regresyonu immun mekanizmalarca indüklenir. Tümör konakçı köpek için antijeniktir ve tümör regresyonu transplantasyon immünitesini takip eder (27).

Organizmanın korunma sisteminin bir şekli de patojenlere karşı nonspesifik olarak reaksiyon göstermesidir. Nonspesifik olan bu immünite şekli paramunite olarak bilinir. Paramuniteyi oluşturan sistemlerin harekete geçirilmesi ya doğal ajanlarla temas sonucu, ya da paramunite aktivatörü olarak bilinen sentetik ajanların verilmesiyle olur (21). Bu çalışmada paramunite aktivatörü olarak sığır böbrek hücre kültüründe hazırlanmış, inaktif Parapoxvirus içeren Baypamun N adlı liyofilize preparat kullanıldı. Parapoxvirus'ların paramunizasyonda başarıyla kullanılabilceği çeşitli çalışmalarla ortaya konmuştur (28,29). Paramunite aktivatörlerinin interferon ve diğer mediatörler (interleukin'ler ve TNF gibi), komplement-opsonin-properdin sistemi, lizozim ve diğer hücresel faktörleri (makrofajlar, Nk hücreler, T

ve B lenfositler) aktive ettikleri ispatlanmıştır (20,21,28). Özellikle, tümör hücrelerinin yok edilmesinde önemli rol oynayan Nk hücrelerinin sitotoksik aktivitesini arttırdıklarının bildirilmesi Paramunite aktivatörlerinin tümör tedavisinde de kullanılmasına olanak sağlamıştır (30). Paramunite aktivatörleri bakteriyel ve viral hastalıklara karşı bugüne kadar pek çok hayvan türünde denenmiş (31,32), hem profilaktik, hem de metaflaktik sağaltımlarda başarılı sonuçlar verdikleri ve uygulamada bir zorluk yaratmadıkları için veteriner hekimlikte geniş kullanım alanı bulmuşlardır. Bugüne kadar CTVT'nin tedavisi veya profilaksisi için paramunite aktivatörleri denenmemiştir. Oysa pek çok çalışma immünolojik mekanizmaların CTVT'nin büyümesini inhibe ederek tümörün spontan olarak regresyonunu sağlayabileceğini ortaya koymuştur (16,22,23,33). Bu bilgilerin ışığında Baypamun N adlı paramunite aktivatörünün CTVT oluşumuna karşı profilaktik etki sağlayabileceği düşünüldü ve bu çalışmada oluşturulan iki profilaksi grubundan alınan sonuçlar paramunizasyonu, tümör hücrelerinin vücuda girmesini takiben bir süre daha devam ettirmenin tümör oluşumunu engelleyici etki oluşturduğunu, sadece tümör hücrelerinin vücuda girişinden önce oluşturulan kısa süreli paramunizasyonun tümör oluşumunu engellemede yeterli olmadığını gösterdi.

Deneyssel yolla CTVT oluşturan araştırmacılar tümör hücrelerinin deri altına enjekte edilmesini takiben en erken 2 hafta sonra olmak üzere 2 ila 9 haftalık süre içerisinde elle palpe edilebilecek büyüklükte (ortalama 3-6 mm çapında) sert, yuvarlık, deri altında hareket ettirilebilen nodül şeklinde tümör oluşumu şekillendiğini ve 9. haftadan sonra tümör oluşumu gözlenmediğini bildirmektedirler (13,14,16,24). Bu çalışmada tümör hücrelerinin enjeksiyonunu takiben 3 hafta sonra ilk tümör saptandı ve 4. haftadan sonra tümör oluşumu gözlenmedi. Oluşan tümörler ilk palpe edildiklerinde yaklaşık 5 mm çapında olup, deri altında hareket ettirilebilen sert kitleler şeklinde idiler. Tümör hücrelerinin enjeksiyonunu takiben ortalama %68 oranında tümör oluşumu gözlendiği (5,14), bu oranın en düşük % 20-30, en yüksek ise 95-100 arasında olabileceği (13,16) ve yüksek oranda tümör oluşumlarına yeni doğan yavrular kullanıldığı zaman ulaşıldığı, erginlerde bu oranın daha düşük ol

duğu bildirilmektedir (16). Seksüel olgunluğa erişmiş ergin dişi ve erkek köpeklerin kullanıldığı bu çalışmada kontrol grubunda % 66.6, kısa süreli profilaksi grubunda ise %33.3 oranında tümör oluştu. Bazı çalışmalar CTVT'ye karşı köpeklerde aktif ve pasif immunitenin gelişebileceğini göstermiştir. Canlı tümör hücrelerinin verilmesiyle tümöre karşı aktif bir immunité gelişirken, CTVT'li bir köpeğin serumunun verilmesiyle pasif immunité geliştirilebileceği, ayrıca daha önce CTVT geçirmiş annelerin yavrularının tümör oluşumuna karşı daha dirençli oldukları saptanmıştır (27). Çalışmamızda kullanılan hayvanlar sokak köpekleri olup, CTVT ülkemiz genelinde yaygın olan ve çalışmanın yapıldığı Bursa bölgesinde de oldukça sık rastlanılan bir tümördür. Bu nedenle çalışma için kullandığımız hayvanların bir kısmının daha önce CTVT geçirmiş olmaları veya immün analardan doğmuş olmaları ihtimali gözönünde bulundurulmalıdır. Kontrol grubunda %100 oranında tümör oluşturulamaması bu ihtimale dayanabileceği gibi, 6 hayvandan 4'ünde tümör oluşumu gözlenen bu grupta tümör oluşan 4 hayvanın da dişi, tümör oluşmayan diğer 2 köpeğin ise erkek olması ve deney grubunda da tümör oluşan 2 hayvanın dişi olması, erkek köpeklerin hiçbirisinde tümör şekillenmemesi, erkeklerin dişilere oranla daha dirençli olduğunu da düşündürülebilir. Nitekim CTVT'ye dişilerde daha fazla rastlandığı çeşitli araştırmacılar tarafından da bildirilmektedir (3,5,7,8).

Araştırmacılar deneyssel yolla oluşturulan tümörlerin hızla büyüerek tümör hacminin maksimum büyüklüğüne 5-7 hafta içinde ulaştığını, tümörlerin genellikle 4-5 cm çapa kadar büyüdüklerini ve bunu spontan regresyonun takip ettiğini bildirirler (5,14,16,24). Bu çalışmada profesif tümör büyümesi 6-7 hafta devam etti ve tümörler maksimum 5-6 cm çapa kadar ulaştı.

Araştırmacılar regresyon bulgularının transplantasyonu takiben 6-12 hafta sonra ortaya çıkabileceğini bildirmektedirler (13,14,16,24). Çalışmamızda tümörlerin 8. haftadan itibaren yumuşadığı, tek parça olan tümörlerin deri altında parçalı bir hal aldığı ve giderek ufaldıkları gözlendi. Bu bulgular regrese olan tümörler için bildirilenlere (14,24) benzerlik göstermektedir.

İmmün sistemin CTVT'nin regresyonunda ne kadar önemli olduğu birçok çalışmada defalarca vurgulanmıştır (16,22,23). Bu nedenle özellikle bu tümörün regresyonunda aktif rol oynayan NK hücrelerin sitotoksik aktivitesini arttırdığı bildirilen paramunite aktivatörlerinin (20,21,28) tümör regresyo-nunda etkili rol oynayacağı düşünülmüştür. Ancak bu çalışmada spontan regresyona bırakılan kontrol grubu ile, Baypamun N ile desteklenen gruptaki hayvanların tümör regresyonu arasında makroskopik gözleme dayalı önemli bir farklılık saptanamadı. Gözlenen tek farklılık kontrol grubuna ait bir hayvanda regresyon döneminde tümörün ülserleşmesi idi. Araştırmacılar regrese olmakta olan CTVT'lerde ülserleşmenin yavrularda yaygın olduğunu fakat erginlerde nadir gözlendiğini bildirmektedirler (24).

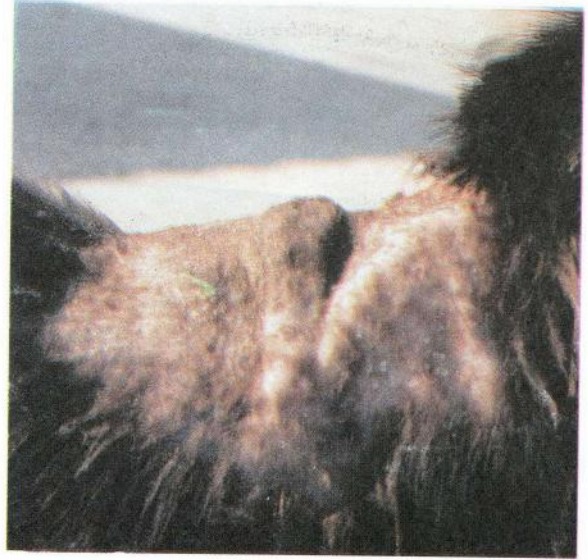Bugüne kadar CTVT'nin profilaksisine yönelik bir çalışmaya rastlanmamıştır. Bu çalışmanın erken bulguları olan makroskopik sonuçlar; Baypamun N'in CTVT'nin profilaksisinde etkili olabileceğini düşündürmektedir.

Cohen (1985), doğal oluşan CTVT olaylarında spontan regresyona deneysel yolla tümör oluşturulmuş hayvanlardaki kadar rastlanmadığını ve bu konuda belirlenmiş bir rakamın bulunmadığını belirtmektedir. Bu nedenle doğal yolla oluşmuş CTVT vakalarının tedavisine yönelik çeşitli çalışmalar yapılmaktadır (17-19). Bugüne kadar CTVT'nin paramunite aktivatörleri ile tedavisine yönelik bir çalışmaya rastlanmamıştır. Bu çalışmanın tedavi kısmında gözlenen erken bulgular Baypamun N'in tedavide ek bir fayda sağlamadığı kanısını uyardır. Çalışmanın devamı olan elektromikroskopik, immunohistokimyasal ve histopatolojik bulguların da değerlendirilmesi ile daha kesin bir sonuca varılabilecektir.

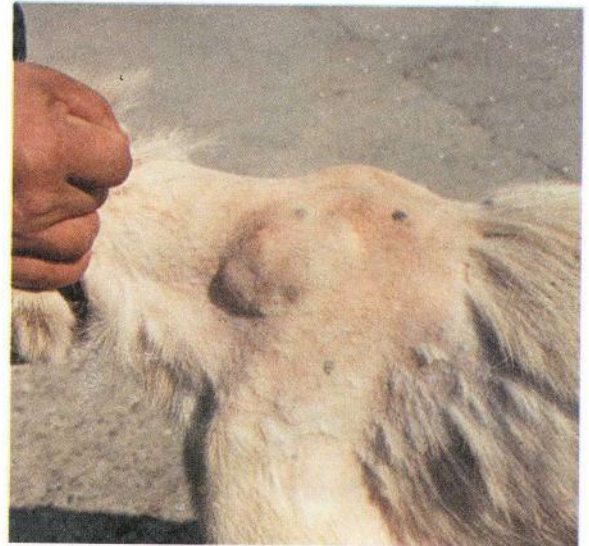
KAYNAKLAR

- Jubb JE, Kennedy PC, Palmer N: Pathology of Domestic Animals. Academic Press Inc. San Diago California, 451-453, 1993.
- Hazıroğlu R, Milli Ü: Veteriner Patoloji II. Cilt, Tamer Matbaacılık Yayıncılık, Ankara, 513-515, 1998.
- Erer H, Kıran MM: Veteriner Onkoloji. Selçuk Üniv Vet Fak Yayın Ünitesi, Konya, 115-117, 1998.
- Cohen D: The Mechanism of Transmission of the Transmissible Venereal Tumours of the Dog. Transplantation, 17(1): 8-11, 1974.
- Moulton JE: Tumours in Domestic Animals. University of California Press. Berkeley and Los Angeles, California, 326-330, 1978.
- Cohen D: The Canine Transmissible Venereal Tumor: A Unigue Result of Tumor Progression. Adv Cancer Res, 43, 75-112, 1985.
- Gandrotro VK, Chauhan FS, Sharma F: Occurrence of Canine Transmissible Venereal Tumour and Evaluation of Two Treatment. Indian Ve J, 70(9): 854-857, 1993.
- Theilen GH, Madewell BR: Tumours of the Skin and Subcutaneous Tissues in: Veterinary Cancer Medicine, Lea and Febiger, Philadelphia, 171-174, 1979.
- Mısırlıoğlu D, Ünal EF, Nak D, Nak Y, Özmen Ö: Doğum Kliniğinde Sık Rastlanan Tümör Olguları, I. Genital Kanal Tümörleri. UÜ Vet Fak Derg, 13(1-2-3): 49-56, 1994.
- Şenünver A, Türkaslan MT, Berah T, Yeşildere T: İstanbul Üniversitesi Veteriner Fakültesi Doğum ve Jinekoloji Kliniğine 1977-1980 Yılları Arasında Getirilen Dişi Köpeklerde Rastlanılan Transmissible Venereal Tümör Olguları Üzerinde Çalışmalar. İÜ Vet Fak Derg, 8(2): 69-76, 1982.
- Najak NC, Samaddar I: Extragenital Transmissible Venereal Tumour in a Bitch. Ind Vet J, 65(6): 537, 1988.
- Perez J, Bautisto MJ, Carrasco L, Gomez VJC, Mozos E: Primary Extragenital Occurence of Transmissible Venereal Tumour: Three Case Reports. Canine Prac, 19(1): 7-10, 1994.
- Alexander JW, Braunstein H, Altemeier WA: Transplantation Studies of the Venereal Sarcoma of Dogs. JSR, 4(4): 151-159, 1964.
- Karlson AG, Mann FC: The Transmissible Venereal Tumor of Dogs: Observations on Forty Generations of Experimental Transfers. Annals of New York Academy of Sciences, 54, 1197-1213, 1952.
- Cohen D: The Biological Behaviour of the Transmissible Venereal Tumor in Immunosuppressed Dogs. Europ J Cencer, 9, 253-258, 1973.
- Fenton MA, Yang TJ: Role of Humoral Immunity in Progressive and Regressive and Metastatic Growth of the Canine Tnasmissible Venereal Sarcoma. Oncology, 45, 210-213, 1988.
- Sing J, Rana JS, Sood N, Pangawkar GR, Gupta PP: Clinico-Pathological Studies on the Effect of Different Anti-Neoplastic Chemotherapy Regimens on Transmissible Venereal Tumours in Dogs. Vet Res Commun, 20(1): 71-81, 1996.
- Hashimoto Y, Hirano T, Yamaguchi N: Movel after>Loading Interstitial Photodynamic Therapy of Canine Transmissible Sarcoma with Photofrin II and Excimer Dye Laser. JPN J Cancer Res, 86(2): 239-244, 1995.
- Das U, Das AK, Das D, Das BB: Clinical Deport on the Efficacy on Chemotherapy in Canine Transmissible Venereal Sarcoma. Indian Vet J, 68, 240-252, 1991.

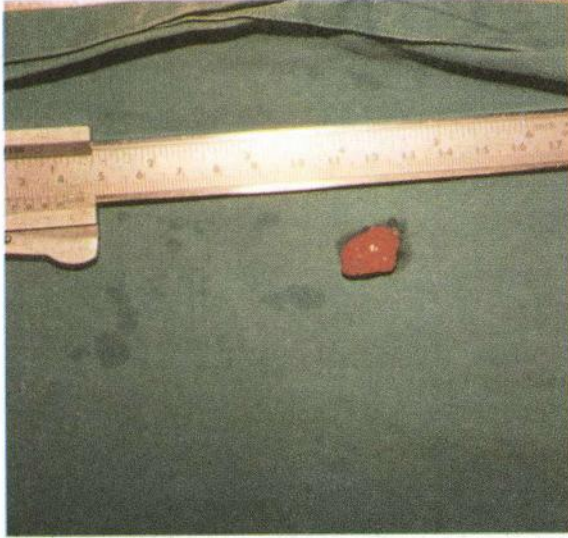
20. Mayr A, Buttner M: Neue Erkenntnisse über die Grundlagen der Paramunität und Paramunisierung. Berl Münch Tierarztl Wschr, 97, 429-435, 1984.
21. Mayr A: Die Paraspezifische Immunabwehr: Möglichkeiten und Grenzen. Tierarztl Prax, 21, 1-9, 1993.
22. Yang TJ: Immunobiology of a Spontaneously Regressive Tumor, The Canine Transmissible Venereal Sarcoma (Review). Anticancer Rs, 8(1): 93-95, 1988.
23. Perez J, Day MJ, Mozos E: Immunohistochemical Study of the Local Inflammatory Infiltrate in Spontaneous Canine Transmissible Venereal Tumor at Different Stages of Growth. Vet Immunol Immunopathol, 8:64(2), 133-147, 1998.
24. Yang TJ, Jones JB: Canine Transmissible Venereal Sarcoma: Transplantation Studies in Neonatal and Adult Dogs. J Natl Cancer Ins, 51(6): 1915-1918, 1973.
25. Palker TJ, Yang TJ: Identification and Physicochemical Characterization of a Tumor-Associated Antigen From Canine Transmissible Venereal Sarcoma. JNCI, 66(4): 779-787, 1981.
26. Chandler JP, Yang TJ: Canine Transmissible Venereal Sarcoma: Distribution of T and B Lymphocytes in Blood, Draining Lymph Nodes and Tumours at Different Stages of Growth. Br J Cancer, 44, 514-521, 1981.
27. Powers RD: Immunologic Properties of Canine Transmissible Venereal Sarcoma. Am J Vet Res, 29(8): 1637-1645, 1968.
28. Mayr A, Buttner M, Pawlas S, Erfle V, Mayr B, Brunner K, Osterkorn K: Vergleichende Untersuchungen über die Immunstimulierende (paramunisierende) Wirksamkeit von BCG, Levamisol, Corynebacterium parvum und Präparaten aus Pockenviren in Verschiedenen "In Vivo" und "in Vitro" Testen. J Vet Med B, 33, 321-339, 1986.
29. Buttner M, Strube W, Wolf G, Hoertske M: Parapoxvirus als Induktor Unspezifischer Abwehrmechanismen. Tierarztl. Umschau, 42, 14-21, 1987.
30. Block A, Hartmann K, Lutz H, Kraft W: Placebokontrollierte Doppelblindstudie über die Wirksamkeit eines Paramunitätsinducers bei natürlich FELV-infizierten Katzen. Tierarztl Prax, 25, 261-266, 1997.
31. Ziebell KL, Kretzdorn D, Auer S, Failing K, Schmeer N: The Use of Baypamun N in Crowding Associated Infectious Respiratory Disease: Efficacy of Baypamun N (freeze dried product) in 2-Week-Old Veal Calves. J Vet Med 44(7): 415-424, 1997.
32. Ziebell KL, Steinmann H, Kretzdorn D, Schlapp T, Failing K, Schmeer N: The Use of Baypamun N in Crowding Associated Infectious Respiratory Disease: Efficacy of Baypamun N (freeze dried product) in 4-10 Month Old Horses. J Vet Med B 44, 529-536, 1997.
33. Cohen D: In Vitro Cell-Mediated Cytotoxicity and Antibody-Dependent Cellular Cytotoxicity to the Transmissible Venereal Tumor of the Dog. JNCI, 64(2): 317-321, 1980.



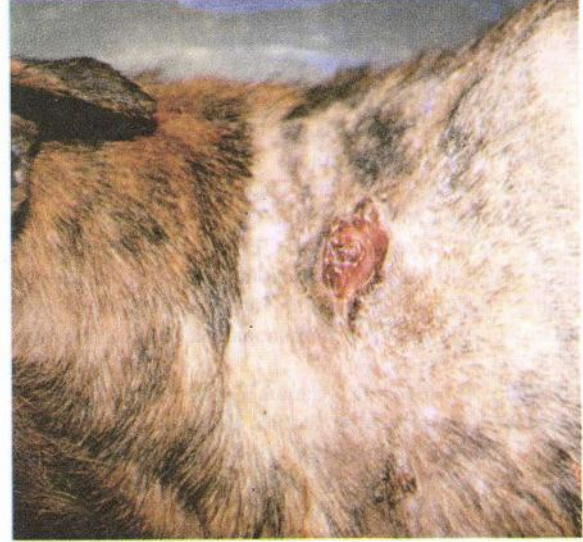Resim 1. Kontrol grubu bir hayvanda oluşmuş tümör
Figure 1. A formed tumor in an animal from the control group.



Resim 2. Kısa dönem profilaksi grubuna ait bir hayvanda oluşmuş tümör
Figure 2. A formed tumor in an animal from the short-period-prophylaxy group.



Resim 3. Tedavi grubuna ait bir hayvanda regrese olmuş tümör (operasyonla alındıktan sonra)
Figure 3. A regressed tumor in an animal from the treatment group. (following extirpation)



Resim 5. Aynı hayvanda regresyona uğramış ve ülserleşmiş olan tümör
Figure 5. A regressed and ulcerated tumor in the same animal. (as Figure 4)



Resim 4. Kontrol grubu bir hayvanda regresyon öncesi tümörün görünümü
Figure 4. The appearance of tumor prior to its regression in an animal from the control group.