

OSTEOSARKOMLU BİR KÖPEKTE KLİNİK, RADYOGRAFİK, SİNTİGRAFİK VE HİSTOPATOLOJİK BULGULAR

Murat SARIERLER*

Yakup YÜREKLİ**

Necdet GÜZEL*

Geliş Tarihi: 02.06.2003

Özet: Sağ ön bacağında 6 haftadır devam eden topallık şikayeti ile kliniğimize getirilen bir köpeğin yapılan klinik, radyografik, sintigrafik ve histopatolojik muayenesi sonucunda osteosarkom teşhisi kondu. Bacağın amputasyonu gerçekleştirildi, fakat kemoterapi uygulanamaması nedeniyle operasyondan 2 ay sonra hastanın genel durumunun önemli derecede bozulduğu görülerek ötenazi yapıldı.

Anahtar Sözcükler: Köpek, osteosarkom, sintigrafisi.

Clinical, Radiographical, Scintigraphical, and Histopathological Findings of a Dog with Osteosarcoma

Summary: Based on the clinical, radiographical, scintigraphical, and histopathological findings, osteosarcoma diagnosis was made of a dog, which was referred to our hospital with the complaint of right forelimb lameness during six weeks. Two months after the operation, worsening of the general condition of the dog was observed, due to the lack of administration of chemotherapy, euthanasia was performed.

Key Words: Dog, osteosarcoma, scintigraphy.

GİRİŞ

Köpeklerde en sık görülen kemik tümörü olarak bildirilen osteosarkom (OS), iskelet sisteminin malign tümörlerinin % 85'inden fazlasını oluşturmaktadır¹⁻⁶. Köpeklerde OS'ların etiyojisi tam olarak bilinmemekle birlikte kırık tedavisinde metal implantların kullanılmasına, kronik osteomyelitislere ve iyonize radyasyona bağlı olarak oluşabileceği bildirilmektedir^{5,6}. Anamnez, fiziksel muayene ve radyografi tanıda önemli ipuçları verir⁵. İnsan hekimliğinde çeşitli tümörlerin kemik metastazlarının aranmasında ilk tercih edilen⁷, lezyonun boyutunun tam olarak belirlenmesinde radyografinin yetersiz kaldığı durumlarda da daha duyarlı bir yöntem olan sintigrafisi, veteriner hekimlikte de yaygın kullanım alanı bulmuştur⁸⁻¹⁰.

OLGUNUN TANIMI

Çalışma materyalini, kliniğimize topallık şikayeti ile getirilen 8 yaşında ve 31 kg ağırlığında erkek melez bir köpek oluşturdu. Anamnezde köpeğin 1.5 ay öncesinde sağ ön bacağına basmamaya başladığı, değişik sağaltım yöntemleri uygulanmasına karşın herhangi bir sonuç alınmadığı, bunun dışında hayvanın genel durumunun iyi olduğu öğrenildi. Klinik muayenede sağ bacakta radial paraliz ve omuz bölgesinde geniş hacimli, palpasyonda ağırlı bir yumuşak doku şişliği be-

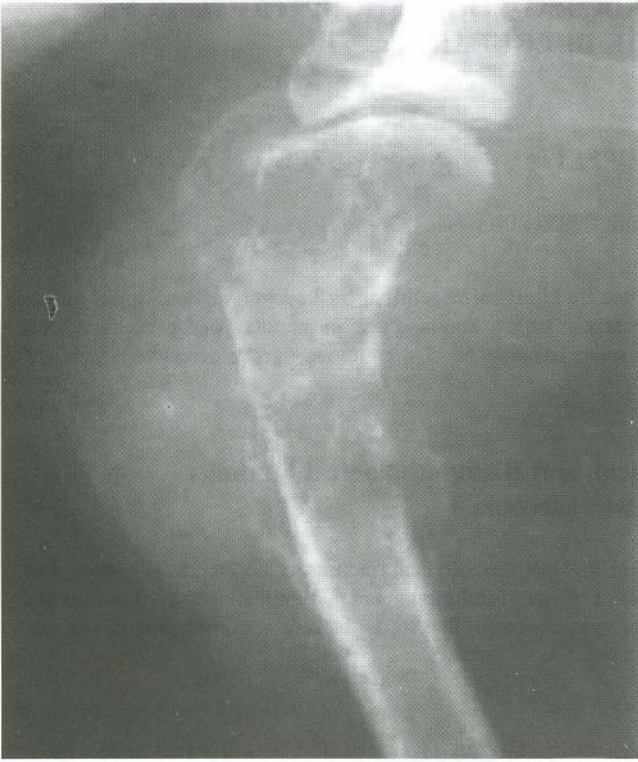lirlendi. Beden ısısı (38.8 °C), kalp frekansı (104/dk) ve solunum sayısının (28/dk) normal sınırlar içinde olduğu, akciğerlerin oskültasyonunda ve radyografinde herhangi bir patoloji bulunmazken, yapılan biyokimyasal testlerde Ca düzeyinde (11.3 mg/dl) ve ALP aktivitesinde (168 U/L) hafif artma saptandı.

Çekilen iki yönlü radyografilerde humerusun proksimalinde, metafiz ve diyafizi içine alan, kortikomedüller yerleşimli, heterojen, hipodens bir lezyon ve bu bölgeyi kuşatan geniş hacimli bir yumuşak doku şişkinliği görüldü. Lezyonun distalinde daha belirgin olmak üzere periost reaksiyonu (Codman üçgeni) saptandı (Şekil-1). Tipik yerleşim bölgesi ve radyografik bulgulardan dolayı bunun bir osteosarkom olabileceğinden şüphelenildi.

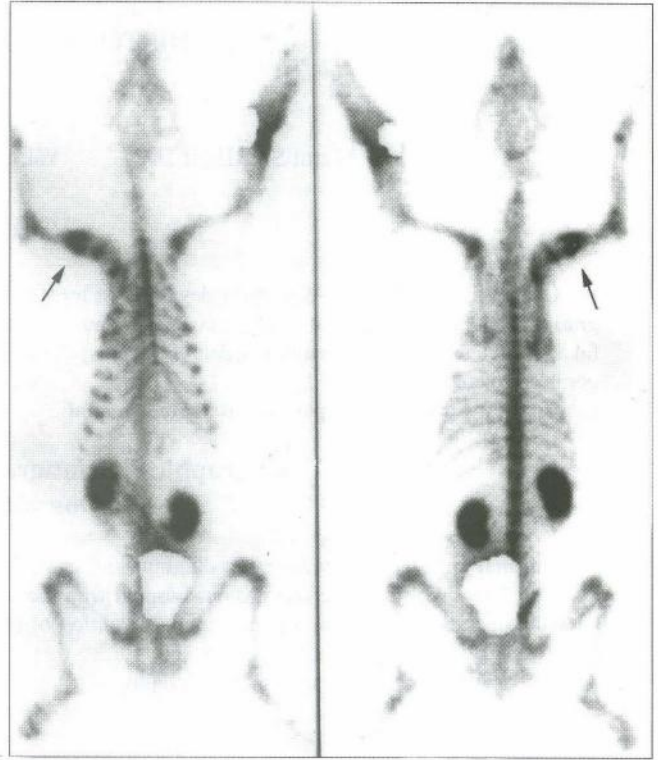
Tüm vücut kemik sintigrafisi 7 mCi (miliküri) ^{99m}Tc-MDP (metilen difosfonat)'nin intravenöz enjeksiyonundan 3 saat sonra bir gama kamera (Siemens e-Soft, Illinois,USA) ile gerçekleştirildi. Sağ humerus proksimalinde osteoblastik reaksiyonla uyumlu belirgin fokal artmış aktivite tutulumu izlenirken (Şekil-2a) iskelet sisteminin diğer kesimlerinde ve yumuşak dokularda metastaz görülmedi (Şekil-2b). Tanıyı güçlendirmek amacıyla tekniğine uygun olarak ilgili bölgeden 4-5 ayrı noktadan iğne biyopsi ile doku örnekleri alındı. Bu örneklerin histopatolojik muayenesi sonu-

* Adnan Menderes Üniversitesi Veteriner Fakültesi Cerrahi Anabilim Dalı, Aydın-TÜRKİYE

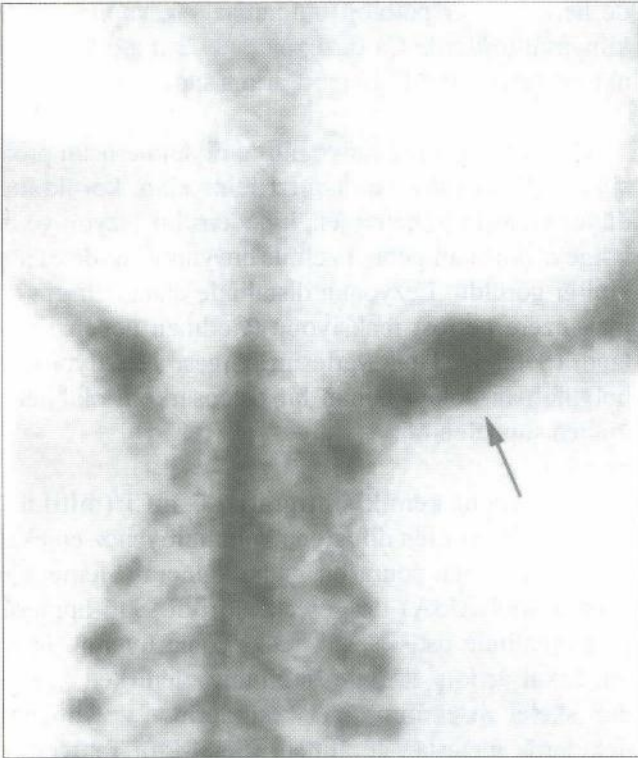
** Adnan Menderes Üniversitesi Tıp Fakültesi Nükleer Tıp Anabilim Dalı, Aydın-TÜRKİYE



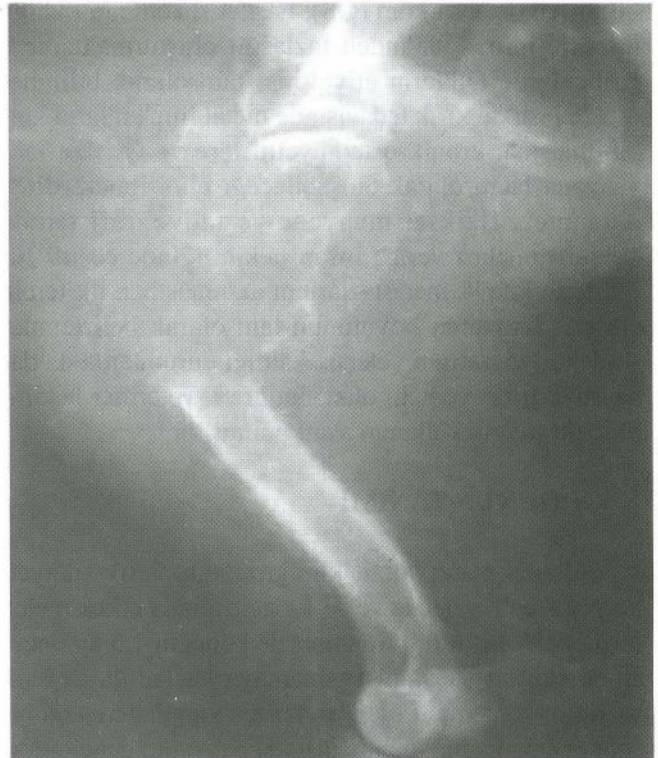Şekil 1. Lezyonun M/L radyografik görünümü
Figure 1. M/L radiographic view of the lesion.



Şekil 2b. Tüm vücut kemik sintigrafisi (anterior ve posterior)
Figure 2b. Whole body bone scan (anterior and posterior).



Şekil 2a. Lezyonun spot görünümü (siyah ok).
Figure 2a. Spot view of the lesion (black arrow).



Şekil 3. M/L radyografide patolojik kırığın görünümü.
Figure 3. M/L radiographic view of pathological fracture.

cunda yumuşak dokuya infiltrate, iğsi-oval hücreler ve geniş nekroz alanlarını içeren malign mezenkimal bir tümör olduğu, ancak spesifik bulgulara rastlanmadığı bildirildi. Bu bulgular ışığında biyopsiden 20 gün son-

ra amputasyona karar verilen hasta kliniğe getirildiğinde lezyonun distal kısmında, patolojik bir kırık şekillendiği görüldü (Şekil-3).

Skapula ile birlikte ön ekstremitte vücuttan uzaklaştırıldı. Elde edilen doku örnekleri histopatolojik muayene için % 10'luk tamponlu formalin solusyonunda tespit edildikten sonra dekalsifiye edildi. Daha sonra bilinen yöntemlerle hazırlanan parafin bloklardan 5-6 mikronluk kesitler alınarak Hematoksilen-eozin ile boyanarak ışık mikroskopunda incelendi (10) ve OS tanısı kondu. Kemoterapi için Cisplatin (50 mg/m² IV./21 gün arayla 4 uygulama) uygulanması ve 10 gün sonra dişişlerinin alınması önerildi. Ancak hasta sahibi kemoterapi uygulamasını kabul etmedi. Altmış gün sonra yapılan klinik ve radyolojik muayenelerde diğer humerusta ve akciğerlerde metastaz şekillendiği ve hayvanın genel durumunun bozulduğu görülerek ötenazi yapıldı.

TARTIŞMA ve SONUÇ

Yabancı literatürlerde köpeklerde osteosarkomlara sık rastlandığı bildirilirken^{1,3}, Türkiye'de bildirilen OS vakaları daha azdır^{6,12-17}. Ankara'da 1933-1971 yılları arasında yapılan iki çalışmada sadece bir köpekte malign kemik tümörüne rastlandığı bildirilirken^{12,13}, başka bir çalışmada da 1986-2000 yılları arasında, 682 köpeğe ait biyopsi materyalinden 18'inde kemik tümörüne rastlandığı, bunların da sadece 7'sinin OS olduğu bildirilmiştir¹⁶. Sönmez ve Özmen¹⁴, 1988-1996 yılları arasında Bursa bölgesinde tek bir köpekte osteokondrosarkoma rastladıklarını bildirirlerken, Erer ve ark.⁶ 1985-1998 yılları arasında Selçuk Üniversitesinde sadece tek bir köpekte osteosarkom görüldüğünü, Yanık ve ark.¹⁷ da 1997-2002 yılları arasında sadece 4 köpekte osteosarkoma rastladıklarını bildirmişlerdir. Bu olgunun 1997-2003 yılları arasında kliniklerimizde karşılaştığımız tek OS vakası olması ve Türkiye'de köpeklerde klinik vakalarda sintigrafi uygulamalarına henüz fazla girilmediği olması nedeniyle sunulmasının uygun olacağı düşünülmüştür.

İri cüsseli köpeklerde OS'a daha sık rastlandığı bildirilmektedir^{17,18}. Bu olgunun 31 kg ağırlığında olması vücut ağırlığının önemli bir faktör olduğu fikrini desteklemektedir.

Anamnez, klinik ve radyografik bulgulara dayanarak OS tanısı konabileceği, ancak radyografinin erken dönemlerde yetersiz kalabileceği¹⁹, osteosarkomların ön bacaklarda daha fazla görüldüğü, radius distali ve humerus proksimalinin ise en çok etkilenen bölgeler olduğu bildirilmektedir⁵. Bu olguda anamnez, klinik ve radyografik bulgular ile tümörün yeri literatürlerle uyumluluk göstermektedir.

Farklı lokal etkilere sahip olan OS'lar lizis, yeni kemik üretimi ya da her ikisine birden neden olabilmektedirler⁵. Osteosarkomlarda Ca düzeyinde ve ALP aktivitesinde artış olacağı bildirilmektedir²⁰. Bu çalışmada da ALP aktivitesi ve Ca düzeyindeki artışın, osteosarkoma bağlı olarak kemik dokuda meydana gelen değişikliklerden kaynaklandığı düşünüldü.

Tümörler arasında ya da aynı tümör içerisinde histolojik görünümün farklılıklar göstermesi nedeniyle, biyopsi örnekleri hatalı tanıya neden olabilmektedir⁵. Bu olguda iğne biyopsisi ile alınan doku örneklerinin histopatolojik muayenesinde malign mezenkimal tümör teşhisi konurken, kesin tanı amputasyondan sonra elde edilen doku örneklerinin histopatolojik muayenesi sonucunda konuldu. Tümörlerin ve metastazlarının belirlenmesinde, sintigrafinin radyografiden daha gerçekçi olduğu bildirilmektedir¹⁹. İnsan hekimliğinde çeşitli tümörlerin kemik metastazlarının aranmasında ilk tercih edilen kemik sintigrafisi genel olarak hassas bir yöntem olmasına karşın özgünlüğü düşüktür. ^{99m}Tc-MDP ile yapılan kemik taramasında akciğer metastazlarının da bazen görülebileceği ancak bunun spesifik olmadığı bildirilmektedir⁷. Bu olguda, sintigrafik bulgular OS ile uyumluydu ve iskelet sisteminin başka yerinde ve akciğerlerde metastaz görülmedi. Ayrıca, OS'larda sıklıkla metastazların görüldüğü ve olguların sadece % 5'inde radyografik olarak akciğer metastazı tespit edilebilmesine karşın, sadece amputasyon yapılan olguların % 90'ında metastazik hastalıkların (çoğunlukla akciğer) ölüme neden olabileceği bildirilmektedir²¹. Ayrıca OS'lu köpeklerin % 10'unda radyolojik muayenelerde akciğer metastazlarının görüldüğü, nekropside ise % 45-60 oranında rastlandığı bildirilmektedir¹⁷. Bu olguda da başlangıçta görülmemesine karşın 2 ay gibi kısa bir sürede akciğer metastazların görülmemesi, bunların başlangıçta da var olduğu, ancak radyolojik ve sintigrafik muayene ile belirlenemediği şeklinde yorumlandı. Ayrıca hastanın kliniğimize geç gelmesi ve sahibinin kemoterapi uygulamasını kabul etmemesi nedeniyle operasyondan iki ay sonra son derece belirgin şekilde ortaya çıkan metastazlar hastanın hayatını kaybetmesine neden olabilecek bir gösterge olarak düşünülmüştür.

Sonuç olarak; osteosarkomların tanısında radyografik bulgular önemli ipuçları vermekte, sintigrafi tanıya katkıda bulunmakta ve kemik metastazlarının varlığının araştırılmasına olanak tanımaktadır. Ancak erken tanı ve kemoterapiye erken başlamanın çok önemli olduğu, aksi durumda başlangıçta tespit edilebilen bir metastaz olmasa bile kısa sürede iskelet sisteminin diğer kısım-

larında ve akciğerlerde metastazların meydana gelebileceği görülmüştür.

KAYNAKLAR

- 1 **Brodey RS, McGrath JT, Reynolds H:** A clinical and radiological study of canine bone neoplasms: Part I. *JAVMA* 134: 53-71, 1959.
- 2 **Brodey RS, Riser WH:** Canine osteosarcoma: A clinicopathological study of 194 cases. *Clin Orthop*, 62:54-64, 1969.
- 3 **Ling GV, Morgan JP, Pool RR:** Primary bone tumors in the dog: A combined clinical, radiological and histologic approach to early diagnosis. *JAVMA*, 165: 55-67, 1974.
- 4 **Pool RR:** Tumour of bone and cartilage. In *Tumours in Domestic Animals* Ed: Moulton JE, third ed. Univ. Of California Press 157-230, 1990.
- 5 **Straw RC:** Tumors of the Skeletal System. In *Withrow SJ, MacEwen EG, Small Animal Clinical Oncology* 2 ed. 287-311, WB Saunders Company, USA, 1996.
- 6 **Erer H, Elma E, Hatipoğlu F, Alkan F:** Kangal ırkı bir köpekte osteosarkom olgusu. *Vet Bil Derg*, 14 (1): 107-112, 1998
- 7 **Cantez S, Mudun A, Ünal S:** İskelet Sistemi. In *Pratik Nükleer Tıp* Eds: Görpe A, Cantez S: Tayf Ofset, İstanbul, 221-242, 1992
- 8 **Chew FS, Hudson TM:** Radionuclide bone scanning of osteogenic sarcoma.: falsely extended uptake patterns. *Am J Radiol*, 139: 49-54, 1982.
- 9 **Hoefnagel CA, Bruning PF, Cohen P:** Detection of lung metastases from osteosarcoma by scintigraphy using ^{99m}Tc-MDP. *Diagn Imaging Clin Med*, 50: 277-284, 1981.
- 10 **Goldstein H, McNeil BJ, Zufall E:** Channing indications for bone scintigraphy in patients with osteosarcoma *Radiology* 135: 177-180, 1980.
- 11 **Drury RAB, Wallington EA:** Carleton's Histological Technique. Fourth Ed. Oxford Univ. Press, London, 1976
- 12 **Pamukçu AM, Ertürk E:** Ankara'da köpeklerde görülen tümör çeşitleri. *Ankara Üniv Vet Fak Derg*, 9(1): 1-9, 1962
- 13 **Ertürk E, Tanzer F, Bulucu M:** Patolojik anatomi kürsüsünde 1964-1970 yılları arasında incelenen köpek ve kedi tümörleri. *Ankara Üniv Vet Fak Derg*, 18 (3-4): 383-386, 1971
- 14 **Sönmez G, Özmen Ö:** Bursa'da 1988-1996 yılları arasında incelenen köpek tümörleri. *UÜ Vet Fak Derg*, 15, 1-3, 1996
- 15 **Börkür K, Kurtdede A, Durgut R, Pekkaya S:** Bir kangal köpekte osteosarkom olgusu. III: Ulusal Veteriner İç Hastalıkları Bilimsel Kongresi 8-9 Temmuz, Kastamonu, 1999
- 16 **Kutsal O, Kaya Ü, Vural S, Sağlam M:** Köpek ve kedilerde 1986-2000 yılları arasında Ankara'da incelenen kemik tümörleri. *Turk J Vet Anim Sci*, 27: 109-115, 2003
- 17 **Yanık K, Kahraman MM, Çelimli N, Özyiğit MÖ, Gül N, Çeçen G:** 1997-2002 yılları arasında köpek ve kedilerde kliniğimizde rastladığımız osteosarkom olguları. II. Ulusal Küçük Hayvan Hekimliği Kongresi, 10-13 Nisan, Bursa 2003.
- 18 **Kistler KR:** Canine osteosarkoma: 1462 cases reviewed to uncover patterns of height, weight, breed, sex, age and site involvement. *Phi Zeta Awards*, University of Pennsylvania, School of Veterinary Medicine, 1981.
- 19 **Lamb CR, Berg J, Bengston BS:** Preoperative measurement of canine primary bone tumors, using radiography and bone scintigraphy. *JAVMA*, 196 (9): 1474-1478, 1990.
- 20 **Turgut K:** Veteriner Klinik Laboratuvar Teşhis. 2nd ed. Bahçivanlar Basım Sanayi AŞ, 2000.
- 21 **Spodnick GJ, Berg RJ, Rand WM, Straw RC:** Prognosis for

dogs with appendicular osteosarcoma treated by amputation alone: 162 cases (1978-1988). *JAVMA*, 200: 995-999, 1992.

Yazışma adresi (correspondence address)

Yrd.Doç.Dr. Murat SARIERLER
adnan Menderes Üniversitesi Veteriner Fakültesi
Cerrahi Anabilim Dalı, Batı Kampusu PK 17
09016-Işıklu/aydın-TÜRKİYE
E-mail: sarierlermurat@hotmail.com
Msarierler@adu.edu.tr