

## YENİ ZELANDA TAVŞANINDA GÖZLENEN İKİ AYRI EKTOPIK GEBELİK OLGUSU

Ayşe HALIGÜR\* Özcan ÖZGEL\* Nejdet DURSUN\*\*

Geliş Tarihi: 10.10.2003

**Özet:** İki farklı yeni Zelanda tavşanının karın bölgesinde sert kitleler tespit edilmiştir. Bu kitlelerin araştırılması için laparotomi yapılmıştır. İncelemede bu sert yapıların karın boşluğuna implante olan fetus olduğu anlaşılmıştır. Ektopik gebelik tespit edilen bu iki tavşana ait fetusların annenin vücudundaki yerleşim yeri ve karın boşluğundaki organlarla olan komşulukları incelenmiştir. Birinci tavşanda bulunan fetusun tek olduğu gözlenmiştir. Regio abdominis lateralis dexter'de annenin columna vertebralis'ine paralel durumda yerleştiği görülmüştür. Fetusun fasülye şeklinde olduğu ve annenin mide, karaciğer ve sağ böbreğine yaslanmış durumda olduğu ve kendisine ait bir kese içerisinde yer aldığı tespit edilmiştir. İkinci tavşanda ise annenin columna vertebralis'ine transversal olarak uzanan fasülye şeklinde iki tane fetus gözlenmiştir. Bu fetuslardan ilkinin annenin midesine, ikincisinin ise annenin karaciğerine yastı olarak bulunduğu tespit edilmiştir. Herbir yavrunun ayrı keseler içerisinde bulunduğu ve yavruların hiçbirinde mumifikasyon belirtisinin olmadığı gözlenmiştir.

**Anahtar Sözcükler:** Ektopik gebelik, fetus, tavşan.

### In Two New Zealand Rabbits Observation of Ectopic Pregnancy Case

**Summary:** Hard masses in abdominal regions of two New Zealand rabbits, which were different from each other, were determined. These hard masses were investigated with laparotomy. It was found that these hard masses were implated fetus in abdomina region. These two fetus of rabbits, which were determineted to be ectopic pregnancy, were exemined as regard with position and being a neighbour with the organs in the abdominal region. In the first rabbit, only one fetus was found. It is seen in the regio abdominalis lateralis dexter and paralel to vertebral columna of rabbit. The fetus was in the shape of bean and it moured to hepar, gaster and ren dexter of the rabbit and it was in a bladder of its own. However, in the second rabbit, we found two fetuses. They were also in the shape of bean and they were extended transversal to vertebral columna of rabbit. While one of the these fetuses was determined to be mouring to gaster, the other was to hepar. Each fetus was found in different bladder and none of the fetus were showing mumification sign.

**Key word:** Ectopic pregnancy, fetus, rabbit.

### GİRİŞ

Ektopik gebelik (dış, extrauterin), uterus dışında olan implantasyon sonucu şekillenen gebeliktir<sup>1,2</sup>. Ektopik gebelik fizyopatolojik ve fetusun implantasyon yerine bağlı olarak iki şekilde sınıflandırılır. Fizyopatolojik olarak primer abdominal gebelik (dölleniş yumurtanın ostium abdominale aracılığıyla tuba uterina'dan karın boşluğuna düşmesiyle oluşur), sekonder abdominal gebelik (fetusun uterus'tan bir yırtılma sonucu abdominal boşluğa düşmesi ile şekillenir ancak uterus'a tutunan plasental bir bağlantı söz konusudur)<sup>3,4</sup> ve karın içi gebelik (fetusun plasental bir bağlantısı olmaksızın abdominal boşluğa düşmesi ile meydana gelir)<sup>4</sup> olarak 3'e ayrılır. Fetusun implantasyon yerlerine göre ise ovarial gebelik (dölleniş ovarium üzerinde olur ve fetus burada implante olur), abdominal gebelik (dölleniş karın boşluğunda olur ve fetus barsak duvarı veya omentum'a implante olur), tubal gebelik (dölleniş ovum tuba uterina içinde implante olur) ve servikal gebelik (dölleniş serviks kanalının iç bölgesinde şekillenir ve implantasyon servikte olur) olarak 4 şekilde sınıflandırılabilir<sup>1,2</sup>.

Ektopik gebeliklerde fetus, yapılan abdominal palpasyonlarda sert ve serbest hareket edebilen ancak sallanmayan kitleler şeklinde gözlenmiştir<sup>5,7</sup>. Ektopik gebeliklerin çoğunda fetusun karın boşluğunda yerleştiği ancak lokalizasyon yerlerinde farklılık bulunduğu belirlenmiştir. Karın boşluğuna yerleşen fetusların omentum majus'a<sup>5,7,8</sup> mesenterium'a<sup>6,9,10</sup>, curvatura ventriculi major'a<sup>5</sup> veya curvatura ventriculi minor'a tutunmuş olduğu görülmüştür<sup>6</sup>.

Ektopik gebelik gözlenen hayvanlarda uterus'un<sup>10</sup>, meme bezlerinin, vulva ve vagina'nın normal yapıda bulunduğu ve cervix'in kapalı olduğu gözlenmiştir<sup>4</sup>. Ancak bazı ektopik gebelik olgularında uterus'un tek cornu'sunda ya da corpus'unda anöstrus yapısı gözlenildiği belirtilmiştir<sup>5</sup>. Bir ektopik gebelik olgusunda ise uterus'un genişlediği ve yumuşak olduğu, aynı zamanda içerisinde fetal plasental membranlar bulunduğu bildirilmiştir<sup>9</sup>. Ektopik gebelik olgularında genel olarak herhangi bir olumsuz klinik semptom görülmemiştir<sup>5,9</sup>. Ancak bazı olgularda palpasyonda abdominal duvar hernia'sına benzer bulgular<sup>5</sup>, kusma semptomu<sup>6</sup>, ağız mukozasında ve konjunktivada aşırı solgunluk gözlenmiştir<sup>9</sup>.

\* Akdeniz Üniversitesi Burdur Veteriner Fakültesi Anatomi Anabilim Dalı, Burdur-TÜRKİYE

\*\* Ankara Üniversitesi Veteriner Fakültesi Anatomi Anabilim Dalı, Ankara-TÜRKİYE

Bu çalışma "Yeni Zelanda tavşanında nervus vagus'un subgros anatomik incelenmesi" adlı doktora tez çalışmasından özetlenmiştir.

Uterus dışında implante olan fetüslerin büyük çoğunluğunda mumifikasyon tespit edilmiş fakat bazı olgularda fetüsün gelişimine devam ettiği de bildirilmiştir<sup>4,10</sup>.

Literatür taramalarında, ektopik gebelik olgularında fetusun karın boşluğunda bir bütün halinde bulunabildiği<sup>3,4,8,9</sup> gibi fötal iskelete ait kemiklerin dağılarak iç organlara yapıştığı da gözlenmiştir<sup>11</sup>. Mumifiye durumdaki fetüslerin düzensiz<sup>6,8</sup>, aşağı yukarı spheroid<sup>6,7</sup> veya kare şeklinde sert bir yapıda oldukları görülmüştür. Fetüsü çevreleyen kılıfa yapılan ensizyon sonucunda kılıfla fetüsün birbirinden ayrılmadığı saptanmıştır<sup>4</sup>. Bu çalışmada, ektopik gebeliğin tespit edildiği iki Yeni Zelanda tavşanında belirlenen fetüslerin anne vücudundaki yerleşim yeri ve annenin karın boşluğunda bulunan organlarla komşuluklarının incelenmesi amaçlanmaktadır.

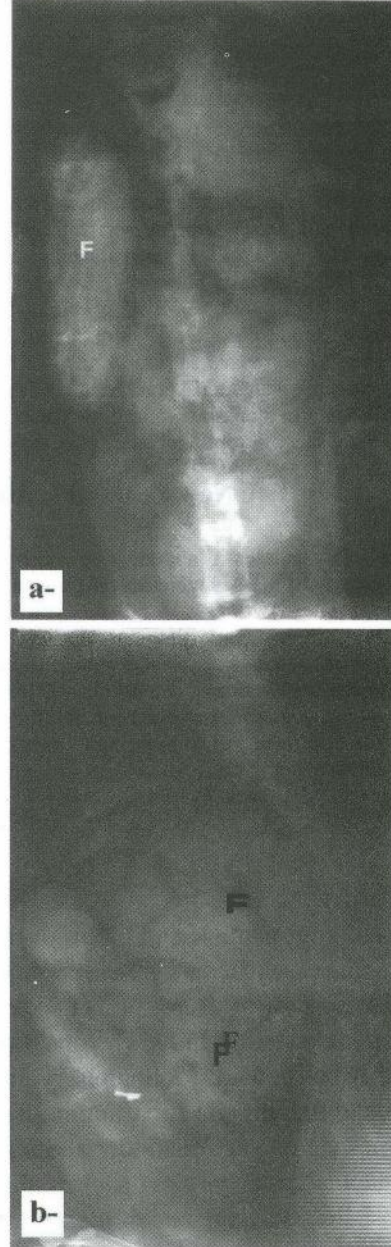
#### MATERYAL ve METOT

İncelenen ektopik gebelik olgusu, normal doğum yapan iki farklı Yeni Zelanda tavşanında gözlenmiştir. Doğumdan sonra her iki tavşanda da herhangi bir olumsuz klinik bulgu gözlenmemiştir. Bir buçuk ve 2 yaşında olan her bir tavşanda, uyutulmadan önce yapılan palpasyonda karın boşluğunda sert bir kitle hissedilmiştir. Kitlenin niteliğinin anlaşılması için laparotomi yapılmıştır. Bölgenin çeşitli yönlerden radyografisi ve fotoğrafları alınmıştır.

#### BULGULAR

Karın boşluğu açılan ilk tavşanın regio abdominis lateralis dexter'inde bir fetüs gözlenmiştir. İncelenen tavşanın karın boşluğunda, normal dışı bir sıvı artışı gözlenmemiştir. Uterus'unda gebeliğe ilişkin hiçbir gelişmeye rastlanmazken, uterus duvarında da herhangi bir yırtık ya da hasar bulunmamıştır. Meme dokusu normal yapıda, cervix kapalı, vulva ve vagina'nın, ovarium ve tuba uterina'nın normal yapıda olduğu saptanmıştır. Fetüs tek olup T<sub>8</sub>-L<sub>5</sub> düzeyinde bulunmaktadır. Fetüsün kafası cranial, arka bacakları caudal yönde olup columna vertebralis'i anneninkine paralel yerleşmiştir. Fasulye şeklinde olan fetüs, annenin mide, karaciğer ve sağ böbreğine yaslanmaktadır. Annenin karaciğerinin lobus caudatus'u üzerinde fetüsün kafasına ve barsakları üzerinde ise fetüsün columna vertebralis'ine ait iz gözlenmiştir. Fetüs, kendisine ait bir kese içerisinde önce ince bir kordon sonra bir mekik tarzında genişleme ve daha sonrada tekrar bir ince bir kordon ile curvatura ventriculi major'un yakın kısmında omentum majus'da, a. gastroepiploica dextra ile a. gastroepiploica sinistra'nın anastomoz yaptığı bölgede

tutunmuştur. Fetüsün içinde bulunduğu kesenin iki ince tabakadan oluştuğu görülmüştür. Yapılan radyografik incelemelerden, fetüsün üzerinde tüylerinin şekil-



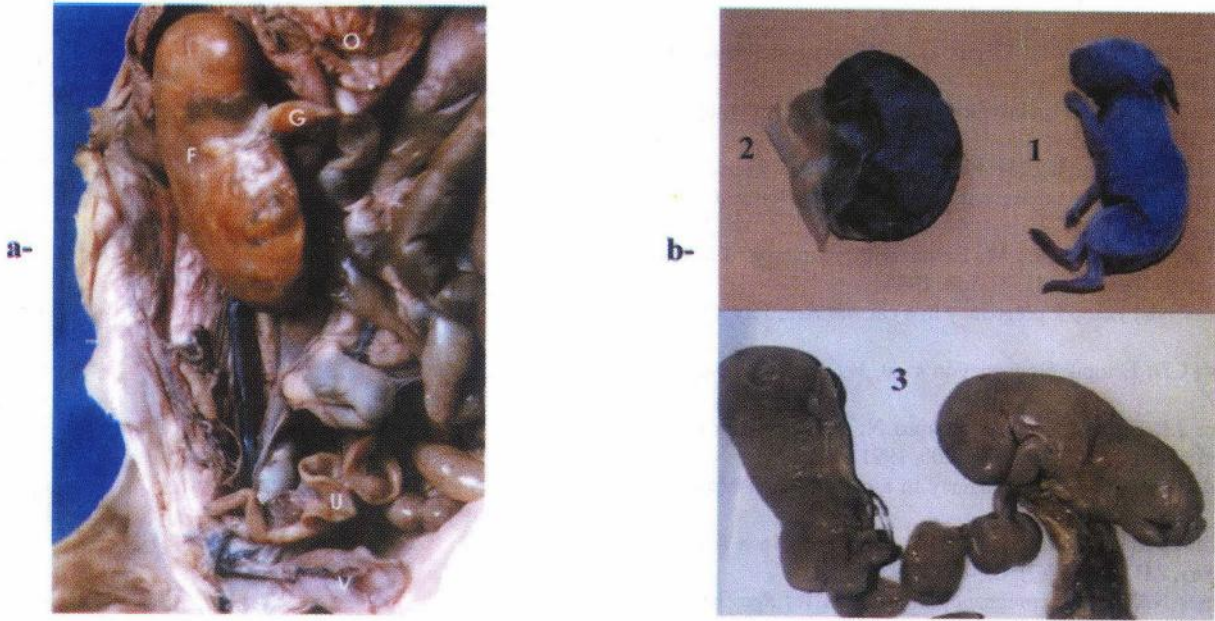Şekil 1. a- 1. hayvana ait olan radyografi, b- 2. hayvana ait olan radyografi, F: fetüs.

Figure 1. a- Radiography of first rabbit, b- Radiography of second rabbit, F: fetus.

	İlk tavşan	İkinci tavşan	
		1. yavru	2. yavru
Fetüsün uzunluğu	7.22 cm	8.37 cm	7.8 cm
Fetusbaşının lateral kalınlığı	2.21 cm	2.03 cm	1.88 cm
Fetusbaşının caudal genişliği	1.95 cm	3.47 cm	3.38 cm
Göbek kordonunun uzunluğu*	2.8 cm	1.9 cm	5.2 cm
Mekik şeklindeki genişlik (dorsoventral)**	0.89 cm	1.77 cm	1.86 cm
Mekik şeklindeki genişlik (mediolateral)**	0.69 cm	2.61 cm	2.14 cm

\* Omentum majus'tan fetüsün göbek deliğine kadar olan mesafesi

\*\* Göbek kordonunun yapmış olduğu genişlemenin şekli



Şekil 2. a- 1. olgu; O: omentum, G: göbek kordonu, F: fetus, U: uterus, V: vesica urinaria, H: hepar, M: mamma  
b- Fetus, 1- yeni doğmuş bir yavru, 2- birinci olgunun fetusu, 3- ikinci olguya ait yavrular.  
Figure 2. a- 1. case; O: omentum, G: umbilicus, F: fetus, U: Uterus, V: Vesica urinaria, H: hepar, M: mamma  
b- Fetus, 1- new born child, 2- fetus of first case, 3- fetus of second case.

lenmesinden ve bir günlük bir tavşanla yapılan makro karşılaştırmadan gelişiminin tamamlandığı anlaşılmaktadır.

İncelenen tavşanlardan ikincisinde ise uterus, meme dokusu, cervix, vulva ve vagina, ovarium ve tuba uterina'nın birinci tavşandakine benzer şekilde, normal yapıda olduğu belirlenmiştir. Karın boşluğunda iki tane yavrunun bulunduğu ve her bir yavrunun ayrı ayrı keselere sarılı olduğu gözlemlendi. Tek bir kordon ile omentum majus'a yapıştığı ve bu kordon üzerinde iki genişleme (fasülye şeklinde) yaptığı görüldü. Bu genişlemelerden çıkan kordonların her bir yavruya uzandığı saptandı. Yavruların tek yapraklı ve kalın bir kılıfla sarılı olarak asıldığı belirlendi. Fetüslerin duruş pozisyonları annenin vücuduna transversal uzandığı belirlendi. İlk fetüsün annenin midesine ikinci fetüsün ise karaciğere yaslandığı görüldü. Keselerin açılmasından sonra bakıldığında yavrularda herhangi bir mumifikasyon belirtisi gözlenmedi. Yavrularda ayrıca ilk tavşandakine benzer olarak fetüslarda tüylenme olduğu saptandı. Fetüsler ile 1 günlük bir yavru arasında yapılan makro karşılaştırmada belirgin bir farklılık gözlenmedi.

#### TARTIŞMA ve SONUÇ

Haan ve ark.<sup>7</sup>, Beddow<sup>8</sup> ve Palmer<sup>9</sup>'in bildirdiği gibi her iki tavşandaki fetüslerin karın boşluğunda omentum majus'a tutundukları gözlemlendi. Literatürün<sup>4</sup>

bildirdiği gibi ovarium, tuba uterina, cervix, vulva ve vagina ile meme dokusunun normal olması ve literatüre<sup>10</sup> göre uterus'ta herhangi bir yırtığın bulunmaması bu çalışmada incelenen tavşanların verilerine benzerlik gösterdi. Palmer<sup>9</sup>'in belirttiğinin aksine her iki tavşanın uterus, cornu uteri yada corpus uteri'de anöstrus olgusu görülmedi. Uterus'ta genişleme ve plasental kalıntılar gözlenmiştir<sup>9</sup>. Bu çalışmadaki her iki tavşanda da uterus normal olarak belirlendi. Literatürün<sup>4-10</sup> belirttiği gibi her iki tavşan fetüslerinde mumifikasyon saptanamadı. Ayrıca, fetüslerin, normal doğan bir günlük yavru ile yapılan makro karşılaştırmada gelişimlerini tamamladıkları saptandı.

İlk tavşana ait tek fetüsün fasülye şeklinde olduğu, ikinci tavşandaki fetüslerin ise yeni doğan bir yavruya benzediği belirlendi.

Madani ve Tirgari<sup>4</sup>, fetüsün üzerini örten kılıfa yapılan ensizyon sonucunda kılıf ile fetüsün birbirinden ayrılmadığını bildirmiştir. Bu çalışmada bulunan tek fetüsün üzerini örten kılıfın iki ince tabakadan, iki fetüsün ise kalın ve tek bir tabakadan oluştuğu ve bu tabakaların fetüslardan ayrıldığı saptandı.

Sonuç olarak, iki ektopik gebelik olgusunda yavrunun karın boşluğundaki yerleşim yeri ve karın boşluğunda bulunan organlar ile komşulukları incelenmiştir.

## KAYNAKLAR

- 1 **Hassa O:** Embriyoloji. Ongun kardeşler matbaacılık sanayi. Ankara. 1985.
- 2 **Hassa O, Aşti RN:** Embriyoloji. Yorum basın yayın sanayi ltd. şti, 1997.
- 3 **Carring CB, Gourley IM, Philbrick AL:** Primary abdominal pregnancy in a cat subsequent to ovariectomy. *JAVMA* 160(3): 308-310, 1972.
- 4 **Madani MOK, Tırgari M:** Extrauterin pregnancy in a ewe. *Vet Rec*, November, 24, 547-548, 1984.
- 5 **Palmer NE:** Ectopik pregnancy in a cat. *Vet Rec*, July, (1), 24, 1989.
- 6 **Knott CD:** Ectopik pregnancy in a cat. *Vet Rec*, July, 24, 666, 1989.
- 7 **Haan JJ, Ellison GW, Ackerman N:** What is your diagnosis?. *JAVMA*, 199(9): 1199-1200, 1991.
- 8 **Beddow BA:** Ectopik pregnancy in a cat. *Vet Rec*, May, 29, 624, 1999.
- 9 **McClure HM, Chang J:** Ectopik pregnancy in a squirrel monkey, *JAVMA*, 167(7): 654-655, 1975.
- 10 **Formes NA:** Ectopic pregnancy in a rabbit. *Vet Rec*, June, 3, 595, 1999.
- 11 **Ristic J, Rajmakers H:** Abdominal distension in a cat. *Vet Rec* 21: 664, 1997.

### Yazışma adresi (correspondence adress)

Dr. Ayşe HALIGÜR  
Akdeniz Üniversitesi Burdur Veteriner Fakültesi  
Anatomi Anabilim Dalı, Burdur-TÜRKİYE