

RATLARA ORAL OLARAK VERİLEN ALKOLÜN KARACİĞER ÜZERİNE ETKİSİ**The Effects of Orally Treated Alcohol on Liver in Rats**

Ayla ÖZCAN* Kadir ÖZCAN** Ahmet MENGİ***

ÖZET

Bu çalışmada 21 gün boyunca 5 g/kg/gün dozda oral olarak alkol verilen ratlardan karaciğer dokusu alınarak patolojik olarak incelenmiştir. Materyal olarak 20 haftalık yaşta ve ortalama 196 g. ağırlığında 40 adet erkek Wistar Albino rat kullanılmıştır. 21 günün sonunda makroskopik olarak karaciğerin hafif büyümüş ve gevrek kıvamda olduğu, renk değişikliğinin bulunmadığı, mikroskopik olarak ise hepatositlerde genellikle vena centralisler çevresinde ve kısmen de midzonal olarak yerleşen irili-ufaklı yağ damlacıkları gözlenmiştir. Bu patolojik bulguların biyokimyasal değerler ile paralellik içinde olduğu tespit edildi.

Anahtar Kelimeler: Alkol (etanol), rat, yağlı karaciğer

SUMMARY

In this study, the pathological studies have been made in liver taking from rats given alcohol (5 g/kg/body weight/day) orally during 21 days. The 40 Wistar Albino male rats in 20 weeks old, were used as material. It has been found, macroscopically the liver to be increased in size, to be soft in density and not to have the changes in colour, and microscopically hepatocytes generally to be situated near to around vena centralis and many lipid droplets in various size to be located midzone. This pathological results have been found to be parallel with the biochemical data.

Key Words: Alcohol (ethanol), rat, fatty liver.

GİRİŞ

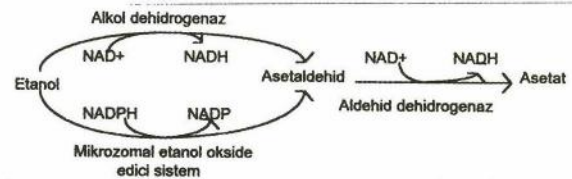
Alkol denilince içkilerdeki etil alkol anlaşılır. Bütün alkollü içkilerde değişik konsantrasyonlarda bulunan etil alkol, çeşitli meyvelerin ve nişastanın fermentasyonu sonucu elde edilebildiği gibi, etilenden de kimyasal yollarla önemli miktarda üretilmektedir (1).

Saf etil alkolün organizmada yıkımı sonucu 7.1 k.cal/g. enerji verdiği ve enerji dışında besleyici bir etkisi olmadığı kaydedilmiştir (2,3). Organizma enerji gereksinimini alkolden karşıladığı zaman vücutta yağların ve glikojenin depolanma olanağının arttığı açıklanmıştır (4).

Alkol metabolizmasının gerçekleştiği tek organ olan karaciğer, çeşitli fonksiyonel ve dönüşümsüz değişikliklere predispozitedir. Alkol kullanımına paralel olarak karaciğerde erken dönemde yağlanma, daha ileri dönemlerde ise hepatitis ve siroza kadar varan

önemli komplikasyonların şekillendiği rapor edilmiştir (5,6).

Oral yolla alınan alkol, mide mukozası ve ince barsaktan tümüyle emilir ve portal yolla karaciğere taşınır (5). Karaciğerde alkol metabolizmasında görevli enzimatik yollar; hepatositlerin sitoplazmasında bulunan alkol dehidrogenaz (ADH) yolu, endoplazmik retikulumda bulunan mikrozomal etanol okside edici sistem (MEOS) ve peroksizomlarda bulunan katalaz yoludur (4,7).



Karaciğerde alkol ve asetaldehid metabolizmasının şematik gösterilişi(4)

* Arş. Gör. Dr. KAÜ. Vet. Fak. Biyokimya Bilim Dalı

** Arş. Gör. Dr. KAÜ. Vet. Fak. Patoloji ABD.

*** Prof. Dr. İstanbul Üniv. Vet. Fak. Biyokimya ABD.

Çeşitli araştırmacılar alkol ilave edilmiş diyetlerle beslenen ratlarda, karaciğerde yağlanmanın meydana geldiğini bildirmişlerdir (3,8,9,10,11). Uzun süre alkol verilen Ratlarda (12) ve babonlarda (13) erken dönemde karaciğer yağlanmasının şekillendiği ve bunu takiben fokal koagulatif tip nekroz ve fibrosis oluştuğu rapor edilmiştir. Yağlı karaciğerin kısmen büyüdüğü, gevrek bir kıvamda olduğu ve sarımsak bir renk aldığı kaydedilmiştir (10,14). Histopatolojik olarak hepatositlerin sitoplazmalarında irili-ufaklı yağ damlacıklarının gözlendiği (14) ve bunların midzonal ve esas olarak vena sentralisler çevresinde lokalize olduğu bildirilmiştir (3,10,12,13).

Ratlarda yapılan bu çalışmanın amacı, kısa süreli fakat yüksek dozda verilen alkolün karaciğerde bozukluk oluşturulup oluşturmadığının araştırılmasıyla insanlığın önemli bir sorunu olan alkol bağımlılığının erken dönemde tanı ve tedavisine dikkat çekmektir.

MATERYAL VE METOT

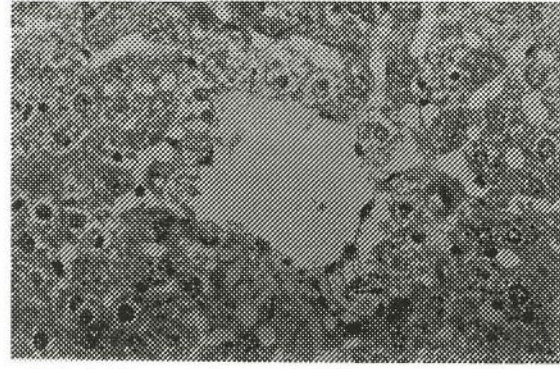
Bu çalışmada materyal olarak 20 haftalık yaşta ve ortalama 196 g. ağırlığında, 40 adet, erkek Wistar Albino rat kullanıldı. Yeni ortama uyum için 2 hafta süre ile beslenen ratlar, bu sürenin sonunda 25 tanesi deneme, 15 tanesi kontrol grubu olarak rastgele ayrıldı. Kulak arkasına numara yazılmak suretiyle işaretlendi ve beşerli gruplar halinde kafeslere yerleştirilerek uygun koşullarda barındırıldı. Tüm hayvanlara ticari rat yemi ve su ad libitum verildi.

Deneme grubundaki ratlara hergün oral yolla besleme sondası kullanılarak 5 g/kg/gün dozda %50'lik alkol, kontrol grubundakilere ise 1,5 ml. %0.9'luk NaCl (serum fizyolojik) verildi. Bu işlemler hergün aynı saatlerde gerçekleştirildi. 21 günlük uygulamanın sonunda karaciğerleri alınarak yaş ağırlıkları saptandı. Sonra bu dokulardan alınan parçalar %10'luk formalin solusyonunda tespit edildi. Bu dokulardan alınan parafin bloklar 5 µ kalınlığında kesilip, hematoksilin-eosin ile boyanarak ışık mikroskopunda incelendi.

BULGULAR

Kontrol grubundaki ratlara ait karaciğerlerin makroskopik ve mikroskopik muayenelerinde normal hepatic yapı gözlendi.

Deney grubundaki ratlara ait karaciğerlerin hafif derecede büyümüş ve gevrek kıvamda olduğu saptandı. Renk değişikliği gözlenmedi. Histopatolojik olarak ise, hafif miktarda midzonal ve genellikle ven sentralisler çevresinde yerleşen irili-ufaklı yağ damlacıkları gözlendi (Resim).



Resim 1. Vena sentralis çevresindeki hepatositlerde yağ damlacıkları (oklar) H.E.x400

TARTIŞMA VE SONUÇ

Alkol ilave edilen sıvı diyetle beslenen ratlarda karaciğerde yağlanma olduğunu bildiren araştırmalara (3,8,9,10,11) paralel olarak bu çalışmada normal rat pelet yemi ile beslenen ratlara alkol verilmesi sonucu karaciğerde yağlanma tespit edildi. Ancak yapılan bu çalışma 21 gün ile sınırlı olduğundan, bir araştırmada (12) ratlara uzun süre alkol verilmesi sonucu oluşan fokal koagulatif tip nekroz ve fibrosise rastlanmadı.

Karaciğer, literatür bilgilerinde (10,14) sunulduğu üzere kısmen büyümüş ve gevrek kıvamda olmasına karşın renk değişikliği gözlenmedi. Bu organda renk değişikliğinin olmaması, yağlanmanın şiddetli olmadığını göstermektedir.

Çeşitli araştırmacıların bildirdiği gibi (3,10,12), yağlanma esas olarak vena sentralisler çevresinde gözlenmiş, ancak midzonal olarak ise hafif miktarda bulunmuştur.

Daha önce bu çalışmada kullanılan deney hayvanları üzerinde yapılan bazı biyokimyasal parametrelerin tespit edildiği araştırmada (15), yüksek dozda alkol verilen ratların serum GGT ve ALT aktivitelerinin çok erken dönemde artmaya başladığı ve bunun da alkolizmin erken göstergesi olarak kullanılabileceği gözlenmiştir. Ayrıca enzim aktivitelerindeki artışın hücre harabiyetinden kaynaklandığı, kolesterol ve lipid düzeyinin yükselmesinin ise

karaciğer yağlanması önemli bir faktör olduğu kanısına varılmıştır.

Sonuç olarak, yüksek dozda oral olarak alkol verilen ratlarda, karaciğer dokuları hem biyokimyasal hem de patolojik yönden incelenmiş ve elde edilen bulguların birbirine paralellik gösterdiği kanısına varılmıştır.

KAYNAKLAR

1. Yöntem, M., Akkuş, I., Şekeroğlu, M.R., Vural, H., Öztok, I., Kalak, S., Koçyiğit, A.: Erkeklerde orta derecede alkol alımının eritrosit glutatyon peroksidaz (GSH-Px) aktivitesine üzerine olan etkisi. Selçuk Üniv. Vet.Fak.Derg. Cilt:9, Sayı:3, 339-344, 1993.
2. Akın, G., Pekgöz, E., Gökhan, İ.H.: Karaciğer. Yapısı, Metabolik Fonksiyonları, Fizyopatolojisi, Patobiyokimyası. Tertip Matbaası. İstanbul 1992.
3. Lieber, C.S.: Alcohol and liver: 1994 Update. Gastroenter. 106, 1085-1105, 1994.
4. Gellert, J. und Tesche, R.: Biochemie des alkohol metabolismus. Z.Gastroenter. (Suppl.3) 26, 22-27, 1988.
5. Tesche, R. und Gellert, J.: Leber und alkohol. Z.Gastroenter. (Suppl. 3), 26, 53-39, 1988.
6. Shils, M.E., Young, V.R.: Modern Nutrition in Health and Disease. Seventh Edition. Lea Febiger Philadelphia. 1988.
7. Goldin, R.: The pathogenesis of alcoholic liver disease. Int. J.Exp. Path. 75, 71-78, 1994.
8. DeCarli, L.M. and Lieber, C.S.: Fatty liver in the rat after prolonged intake of ethanol with a nutritionally adequate new liquid diet. J.Nutrition. 331-335. 1967.
9. Lieber, C.S., Jones, D.P., and DeCarli, L.M.: The role of dieter factors in the pathogenesis of the alcoholic fatty liver. Liver Diseases: Abstract, 303-304, 1964.
10. Lieber, C.S., Jones, D.P., and DeCarli, L.M.: Effect of prolonged ethanol intake: production of fatty liver despite adequate diets. J.Clin. Invest. Vol.44, No:5, 1965.
11. Teschke, R., Neufeind, M., Nishimura, M. and Strohmeyer, G.: Hepatic gamma-glutamyltransferase activity in alcoholic fatty liver: comparison with other liver enzymes in man and rats. Gut. 24, 625-630, 1983.
12. Tsukamoto, H., Towner, S.J., Ciofalo, L.M. and French, S.W.: Ethanol-induced liver fibrosis in rats fed high fat diet. Hepatol. Vol. 6, No.5, 814-822, 1986.
13. Emanuel, R., and Lieber, C.S.: Fatty liver, alcoholic hepatitis and cirrhosis produced by alcohol in primates. New Eng. J.Med. Vol. 290, No.3, 128-135, 1974.
14. Alibaşoğlu, M., Yeşildere, T.: Veteriner Sistemik Patoloji. Cilt 2, Kardeşler Basımevi. İstanbul 1988.
15. Özcan, A.: Ratlarda oral olarak verilen alkolün serum, karaciğer ve böbrekteki GGT, ALT ve AST düzeyleri ile karaciğer yağlanması üzerine etkileri. Doktora Tezi. İstanbul-1995.