

İKİ KÖPEKTE BİLATERAL TİROİD KARSİNOMU VE OPERATİF SAĞALTIMI

İbrahim CANPOLAT*

Sait BULUT*

Geliş Tarihi : 26.07.2002

Özet: Çalışma materyalini F.Ü. Veteriner Fakültesi kliniğine getirilen 6 ve 4 yaşında iki alman kurt köpeği oluşturdu. Olgular iştahsızlık, kilo kaybı, hırıltılı solunum ve boyun bölgesinde şişlik gibi sorunlarla kliniğimize getirildiler. Klinik muayenelerde her iki olguda da bilateral olarak tiroid bezinin katı kıvamda ve oldukça büyümüş olduğu görüldü. İki nolu olgunun ultrasonografik muayenesinde tiroid bezinin oldukça büyüdüğü ve normal homojen hipoekoik görünümünün kaybolduğu saptandı. Düzensiz anekoik ve hipoekoik yapılar hemoraji ve nekrotik dokuları göstermekteydi. Tiroid bezi 1 nolu olguda sağ lop 5x7x10 cm ve sol lop 5x6x9 cm, iki nolu olguda ise sağ lop 6x8x12 cm sol lop ise 6x7x11 büyüklüğündeydi. Her iki olguda da damarlaşma çok fazla ve tümör kitlesi invaziv olarak çevre dokular arasına yayılmıştı. Olgular genel anesteziye alındıktan sonra tümör kitleler operatif olarak uzaklaştırıldı. Bir nolu olguda post operatif herhangi bir sorunla karşılaşmadı. İki nolu olguda postoperatif ikinci günde titreme, iştahsızlık ayakta durmada güçlük gibi semptomlar görüldü. Biyokimyasal olarak hipokalsemi şekillendiği görülen olguya parenteral kalsiyum uygulandı. Ancak 10. günde öldü. Bir nolu olgu ise 6 ay yaşadıktan sonra öldü.

Bu çalışma ile oldukça nadir görülen ve kliniğimizde son 15 yılda sadece iki olguda rastlanılan tiroid karsinomlarının operatif tedavisi ve sonuçlarının meslektaşlarımıza sunulması amaçlanmıştır.

Anahtar sözcükler: Tiroid karsinomu, köpek

Bilateral Thyroid Carcinoma And Its Surgical Treatment In Two Dog

Summary: Two German Shepherd dogs of six and four years olds were brought to Veterinary Surgery Clinic of Firat University with the symptoms of inappetite, weight loss, snoring and swollen neck region. Clinic examination of the two dogs revealed thyroid glands which were swollen in appearance and solid in palpation. The mass measuring 5x7x10 cm right and 5x6x9 cm left lobes of case 1 and 6x8x12 cm right and 6x7x11 left lobes of case 2 was detected. In ultrasonographic examination, the thyroid gland had irregular anechoic and hypoechoic areas representing the patches of necrosis or haemorrhage. Both tumors had high vascularity and ill defined surgical margins. Tumors removed totally under general anaesthesia, were diagnosed histopathologically as carcinoma. No postoperative complication was encountered in case 1. In the second case, the symptoms such as shivering, loss of appetite, difficulty in standing were observed 2 days after the operation. Parenteral calcium was administered to treat hypocalcemia. However the dog died at the 10th days of the surgery. The case 1 died about 6 months after the surgery.

In this study, thyroid carcinoma, which is rarely encounter and was diagnosed two cases with in fifteen years into our clinic, was aimed to bring into the attention of colleagues and practitioners.

Key words: Thyroid carcinom, dog.

GİRİŞ

Köpeklerde tiroid bezi iki lop halinde ve ortalama 4 cm uzunluğunda, 1.5 cm genişliğindedir. Trachea'ya bitişik olup 5 ile 8. halkalar arasında bulunur. Her tiroid bezi kapsülünde iki adet paratiroid bezi vardır¹.

Köpeklerde tiroid tümörleri çoğunlukla kötü huyludur ve tüm neoplazmaların yaklaşık %1-2'sini ve baş boyun bölgesindeki primer tümörlerin ise %10-15'ini oluşturur. En sık olarak 6-15 yaşları arasında gözlenir. Cinsiyet predispozisyonunun olmadığı belirtilmektedir. Köpeklerde tiroid tümörlerine diğer türdeki hayvanlara göre daha fazla rastlanmaktadır. Bütün köpek ırklarında görülmesine rağmen Beagles, Boxer ve Golden Retrievers ırklarında daha yaygındır. Köpeklerde tespit edilmiş tümörlerin % 90'ı karsinom'dur. Tiroid tümörlerinin % 85'i solid veya foliküler tiptedir. Yaklaşık % 15'i veya daha azı anaplastik (ayrıt edilemeyen) tiptedir. Tümörlerin % 5'i parafollicular veya C-hücrelerinden köken alır. Bu

tümörler medullar tiroid karsinomu olarak adlandırılır. Çoğu tiroid tümörleri ötroid'dir. (Tiroid hormon düzeyleri normal seviyededir.) Sadece tümörlerin yaklaşık % 5'inde tirotoksikozis (artmış tiroid hormon düzeyi) görülür. 38 tiroid tümörünün değerlendirildiği bir çalışmada tümörlerin % 55'i rezeke edilebilir ve %45'inin ise rezeke edilemez invaziv tipte olduğu saptanmıştır. Tümörlerin % 36'ı medullar tiroid karsinomu, % 64 ise tiroid adenokarsinomu olarak belirlenmiştir¹⁻³.

Çoğu tiroid karsinomları boyun bölgesinde görülebilir kitleler halindedir. Öksürüğe, solunum ve yutma güçlüğüne, ses kısıklığına neden olur. Bazı köpeklerde iştahsızlık, ağırlık kaybı ve kusma görülür. Horner sendromu görülen vakalar da bildirilmiştir^{3,4}. tirotoksikozis bulunan olgularda su tüketimi ve ürinasyonda artış görülebilir.

Tiroid tümörlerinin kesin tanısı histopatolojik muayeneyle olmaktadır. Son yıllarda sintigrafisi

* Firat Üniversitesi Veteriner Fakültesi Cerrahi Anabilim Dalı, Elazığ-TÜRKİYE

yöntemiyle tiroid tümörleri detaylı olarak incelenebilmektedir. Ayrıca metastazlar ve ektoptik tiroid tümörleri saptanabilmektedir⁵. Radyoizotop olarak çoğunlukla Technetium pertechnetate kullanılır. Bu madde iyot gibi tiroid bezi içine depolanmakta ve bezin büyüklüğü ile yayıldığı alanlar tespit edilebilmektedir^{6,7}.

Tiroid tümörlerinin sağaltımında operasyon veya operasyonla birlikte kemoterapi uygulanmaktadır. Primer tümörün çapı 4 cm'den büyükse kemoterapi uygulanması gerektiği vurgulanmaktadır. En etkili ilacın Doxorubicin (30 mg/kg, 5 kez IV) olduğu bildirilmektedir. Son yıllarda radyoaktif iodyin çoğu tümörlerin sağaltımında başarılı olmaktadır. İyod sadece tiroid bezinde depolandığı için radyoaktif maddenin diğer dokulara zararlı etkisi olmamaktadır. İnvaziv tipteki tümörlerin geriletilmesi ve tedavisi için radyoterapi uygulanmaktadır⁸. Bir çalışmada² sadece operatif tedavi uygulanan 20 köpekte, ortalama postoperatif ömür süresi 20.5 ay olarak saptanmıştır. Köpeklerden 7 tanesi tümör ve operasyonla ilgili nedenlerden, diğerleri belirsiz ve tespit edilemeyen nedenlerle ölmüşlerdir. İki köpek metastaz sonucu, diğerleri operasyonla ilgili komplikasyonlardan (Hipokalsemi, larengeal paraliz ve tracheotomi gibi) öldüğü ifade edilmektedir. Diğer bir çalışmada ise ortalama ölüm süresi 7 ay olarak bildirilmiştir⁹. Cisplatin ile kemoterapinin uygulandığı bir çalışmada ortalama ömür 98 gün olarak tespit edilmiştir¹⁰.

Bu çalışmada nadir görülen ve kliniğimizde son 15 yılda sadece iki olguda rastlanılan tiroid karsinomlarının operatif tedavisi ve sonuçlarına ilişkin bilgiler sunulmuştur.

OLGULARIN TANIMI

Çalışma materyalini F.Ü. Veteriner Fakültesi kliniğine getirilen 6 ve 4 yaşında iki erkek alman kurt köpeği oluşturdu. Anamnezde, boyun bölgesindeki kitlelerin gittikçe büyüdüğü ve hayvanlarda iştahsızlık, genel durumda bozulma, kilo kaybı, hırıltılı solunum ve öksürük bulunduğu ifade edildi. Klinik muayenelerde tiroid bezinin gözle fark edilecek şekilde bilateral oldukça büyümüş olduğu görüldü (Resim 1,2,3,4). Palpasyonda katı bir kitle olarak hissedildi. Olguların tiroid bezlerinin ultrasonografik yapısı, genel kan tablosu ve tiroid hormon düzeyleri incelendi. İki nolu olgunun ultrasonografik muayenesinde tiroid bezinin oldukça büyüdüğü ve normal homojen hipoekoik görünümünün kaybolduğu saptandı. Düzensiz anekoik ve hipoekoik yapılar hemoraji ve nekrotik dokuları göstermekteydi (Resim 5).

Tiroid bezi 1 nolu olguda sağ lop 5x7x10 cm ve sol lop 5x6x9 cm (Resim 6), iki nolu olguda ise sağ lop 6x8x12 cm sol lop ise 6x7x11 cm (Resim 7) büyüklüğündeydi. Hematolojik muayenelerde kan tablosunda (alyuvar, akyuvar, hemoglobin, hematokrit, üre, kreatinine) ve tiroid hormon düzeyleri (T3,T4) normal seviyelerdeydi.

Tiroid kitlelerinin operatif olarak uzaklaştırılmasına karar verildi. Her iki olgu xylazine 1mg/kg ve ketamine 20mg/kg kombinasyonu ile genel anesteziye alındıktan sonra tümör kitleleri operatif olarak uzaklaştırıldı. Operasyonda iki olguda da bölgede damarlaşmanın çok fazla olduğu ve tümör kitlelerinin invaziv olarak çevre dokular arasına yayıldığı belirlendi. Histopatolojik olarak iki olguda da tiroid karsinomu saptandı (Resim 8). İki nolu olguda postoperatif ikinci günde titreme, iştahsızlık ayakta durmada güçlük gibi semptomlar görüldü. Biyokimyasal olarak hipokalsemi şekillendiği görülen olguya parenteral kalsiyum uygulandı. Ancak 10. günde öldü. Bir nolu olgu ise 6 ay yaşadıktan sonra öldü.

TARTIŞMA VE SONUÇ

Tiroid tümörlerinin öksürüğe, solunum ve yutma güçlüğüne, ses kısıklığına neden olduğu, bazı köpeklerde de iştahsızlık, ağırlık kaybı ve kusma görüldüğü belirtilmektedir. Bir olguda da Horner sendromu belirlenmiştir¹⁻⁴. Her iki olgumuzun da bazen öksürükleri ifade edildi. Ayrıca iştahsızlık, genel durumda bozulma, uyuşukluk ve istenilen komutlara uymama gibi bulguların bulunduğu belirtildi.

Araştırmacılar, çoğu tiroid karsinomlarının boyun bölgesinde görülebilir kitleler halinde olduğunu ve bilateral olarak her iki tiroid bezinde de şekillendiğini bildirmektedir^{1,2}. Her iki olgumuzda da tiroid bezleri bilateral olarak oldukça büyümüş ve görülebilir kitleler halindeydi.

Tiroid tümörlerinin % 85'inin solid veya folliküler tipte olduğu ve yaklaşık % 15'inin de anaplastik yapıda olduğu ifade edilmektedir^{1,3}. Her iki olguda da tiroid kitlelerinin palpasyonda katı kıvamda olduğu belirlendi. Bununla birlikte ultrasonografide iki nolu olguda düzensiz anekoik ve hipoekoik yapılar, kitle içinde hemoraji ve nekrotik dokuların bulunduğunu göstermekteydi.

Tiroid tümörlerinde hematolojik ve tiroid hormon düzeylerinden tanıya yönelik anlamlı veriler elde edilememektedir. Çoğu tiroid tümörlerinin ötroid (Tiroid hormon düzeyleri normal seviyede) olduğu ve sadece

tümörlerin yaklaşık % 5'inde tirotoksikozis (artmış tiroid hormon düzeyi) görüldüğü ifade edilmektedir^{1,2}. Her iki olguda da hematolojik veriler ve tiroid hormon düzeyleri (T1,T4) normal seviyelerdeydi.

Tiroid tümörlerinin kesin tanısı biyopsi ile materyal alınmasından sonra histopatolojik muayeneyle olmaktadır. Son yıllarda sintigrafi yöntemiyle tiroid tümörleri detaylı olarak incelenebilmekte ve ektoptik tümörlerde saptanabilmektedir. Radyo izotop olarak Technetium pertechnetate kullanılmaktadır^{6,7,9}. Çalışmada biyopsi ve sintigrafi uygulaması yapılamadı. Ancak ultrasonografi ile tümörlerin kesitsel yapısı ve boyutları detaylı olarak incelendi. Ayrıca histopatolojik olarak kitlelerin tiroid karsinomu olduğu saptandı.

Tiroid tümörlerinin sağaltımında operasyon veya operasyonla birlikte kemoterapi uygulanmaktadır. Son yıllarda radyoaktif iodin'in çoğu tümörlerin sağaltımında başarılı olduğu belirtilmektedir^{3,4}. Çalışmada sadece operasyonla kitleler alındı, kemoterapi yapılamadı.

Tiroid tümörlerinde ölümün metastaz sonucu veya operasyonla ilgili komplikasyonlardan (hipokalsemi, larengeal paraliz ve tracheotomi gibi) oluştuğu ifade edilmektedir. Operasyonlarda her tiroid bezi kapsülünde iki adet bulunan paratiroid bezinin korunması gerektiği vurgulanmaktadır. Ayrıca tiroid adenomlarında küçük bir parçanın bırakılması ile hormonal yetersizliklerin açığa çıkmamasının sağlanabileceği ifade edilmektedir^{1,3}.

Çalışmada mümkün olduğunca paratiroid bezleri korunmaya çalışıldı. Ancak iki nolu olguda postoperatif olarak hipokalsemi şekillendiği görüldü. Sonuçta paratiroid bezlerinin hasar gördüğü kanaatine varıldı ve sağaltım uygulandı.

Köpeklerde tiroid karsinomlarının operatif tedavisinde postoperatif ömür süresinin 3 ile 24 ay arasında değiştiği bildirilmektedir. Özellikle invaziv tipteki tümörlerin geriletilmesi, tedavisi ve metastaz oluşmaması için kemoterapi ve radyoterapinin uygulanmasının gerekliliği vurgulanmaktadır⁴.

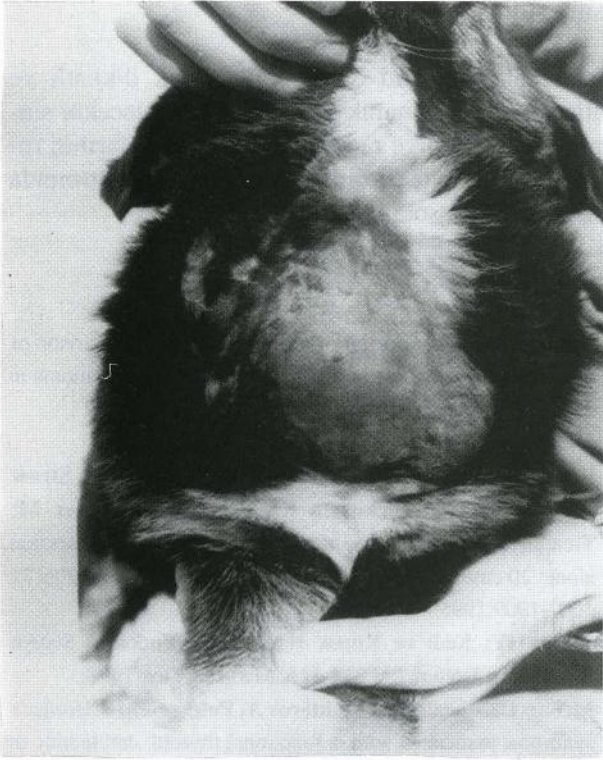Çalışmadaki olgular postoperatif 10 gün ve 6 ay yaşadılar. Olgulara postoperatif olarak kemoterapi ve radyoterapi yapılamadı. Bir nolu olgu operasyona bağlı komplikasyondan, iki nolu olgunun ise invaziv tipte bir tümör uzaklaştırıldığı için metastazdan öldüğü kanaatindeyiz. Bu olguya otopsi yapma

şansımız olmadı.

Sonuç olarak tiroid operasyonları çok dikkatli ve paratiroid bezi korunarak yapılmalıdır. Gelecekte sintigrafi, kemoterapi ve radyoterapi uygulamalarının rutin hale gelmesiyle tiroid tümörlerinin sağaltımında çok daha başarılı sonuçlar alınacaktır.

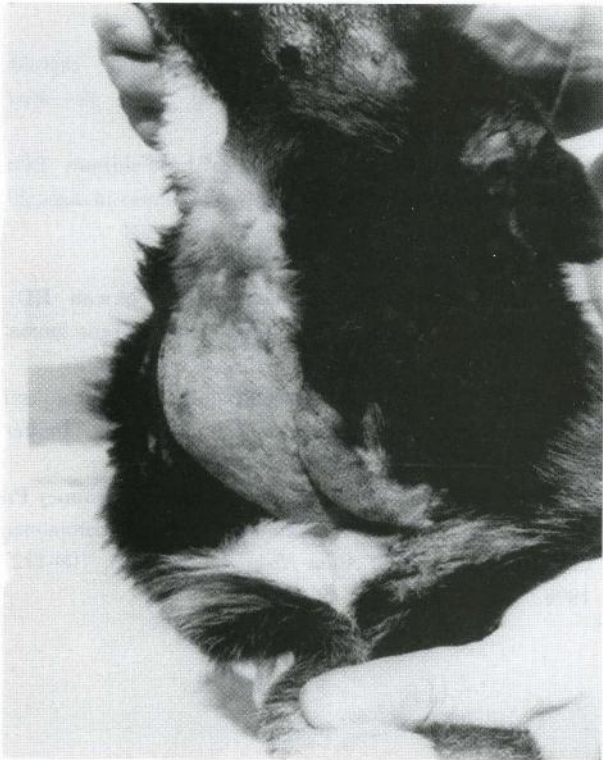KAYNAKLAR

- 1 **Carver JR, Kapatkin A, Patnaik AK:** A comparison of medullary thyroid carcinoma and thyroid adenocarcinoma in dogs: a retrospective study of 38 cases. *Vet Surg*, 2 (4):315-319,1995.
- 2 **Klein MK, Powers BE, Withrow SJ, Curtis CR, Straw RC, Ogilvie GK, Dickinson KL, Cooper MF, Baier M:** Treatment of thyroid carcinoma in dogs by surgical resection alone: 20 cases (1981-1989). *J Am Vet Med Assoc*, 206(7): 1007-1009,1995.
- 3 **İmren HY:** Kedi ve Köpek Hastalıkları. Endokrin Sistem Hastalıkları Bölüm 7, S 314-316, Medisan Yay. 1998.
- 4 **Melian C, Morales M, Monteros A, Peterson ME:** Horner's syndrome associated with a functional thyroid carcinoma in a dog. *J Small Anim Pract*, 37(12): 591-3, 1996.
- 5 **Lantz GC, Salisbury SK:** Surgical excision of ectopic thyroid carcinoma involving the base of the tongue in dogs: three cases (1980-1987). *J Am Vet Med Assoc*, 195(11): 1606-1608, 1989.
- 6 **Branam JE, Leighton RL, Hornof WJ:** Radioisotope imaging for the evaluation of thyroid neoplasia and hypothyroidism in a dog. *J Am Vet Med Assoc*, 180(9): 1077-1079, 1982.
- 7 **Marks SL, Koblik PD, Hornof WJ, Feldman EC:** 99mTc-pertechnetate imaging of thyroid tumors in dogs: 29 cases (1980-1992). *J Am Vet Med Assoc*, 204 (5):756-760, 1994.
- 8 **Pack L, Roberts RE, Dawson SD, Dookwah HD:** Definitive radiation therapy for infiltrative thyroid carcinoma in dogs. *Vet Radiol Ultrasound*, 42(5): 471-474, 2001.
- 9 **Harari J, Patterson JS, Rosenthal RC:** Clinical and pathologic features of thyroid tumors in 26 dogs. *J Am Vet Med Assoc*, 15;188(10): 1160-1164, 1986.
- 10 **Fineman LS, Hamilton TA, de Gortari A, Bonney P:** Cisplatin chemotherapy for treatment of thyroid carcinoma in dogs: 13 cases. *J Am Anim Hosp Assoc*, 34(2): 109-112, 1998.



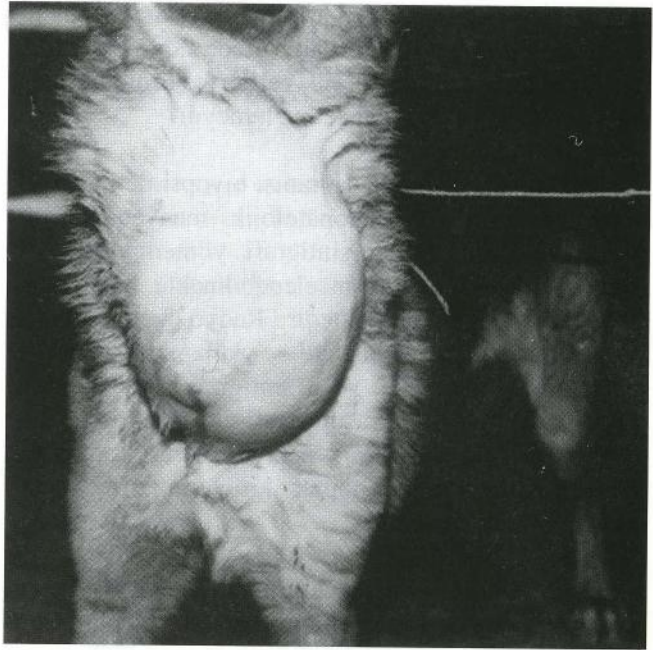
Resim 1. Bir nolu olguda tiroid tümörünün operasyon öncesi medialden görünümü

Figure 1. Medial appearance of thyroid tumor in case one before operation.



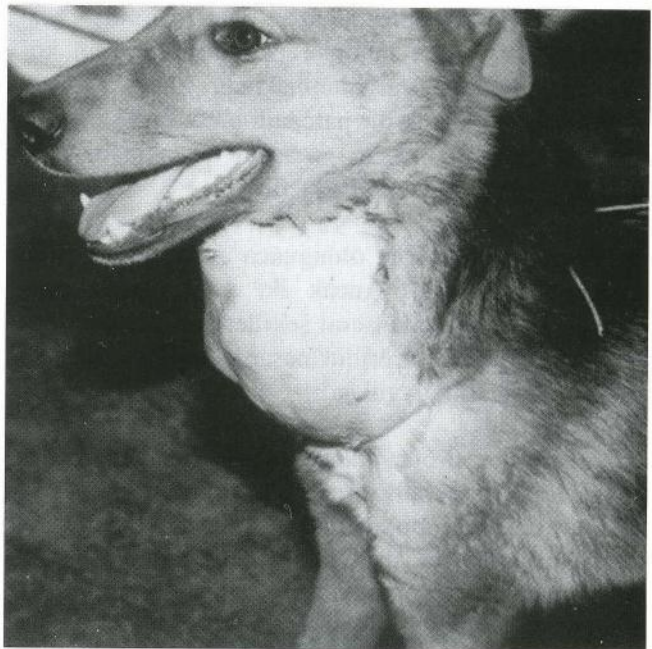Resim 2. Bir nolu olguda tiroid tümörünün lateralden görünümü.

Figure 2. Lateral appearance of thyroid tumor in case one.



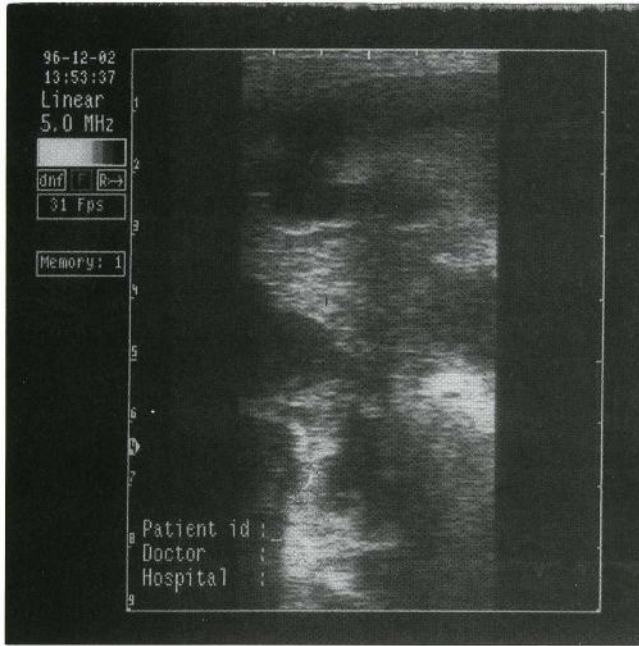
Resim 3. İki nolu olguda tiroid tümörünün operasyon öncesi medialden görünümü.

Figure 3. Medial appearance of thyroid tumor in case two before operation.



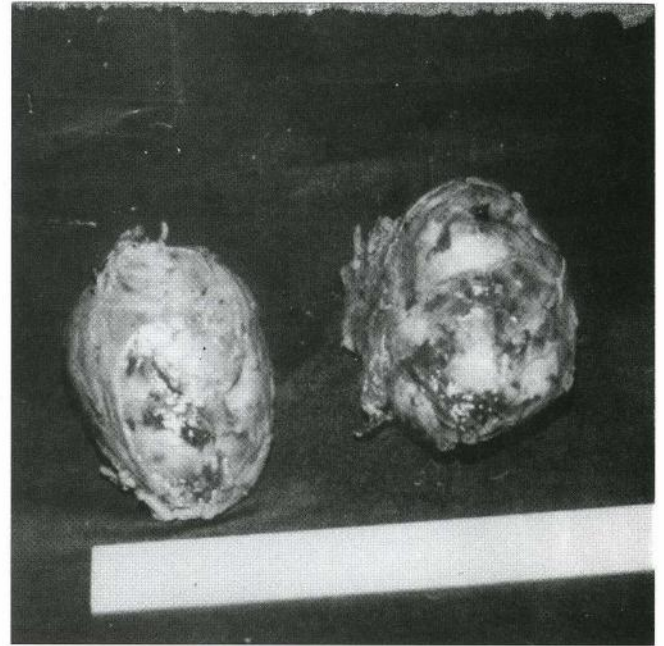Resim 4. İki nolu olguda tiroid tümörünün lateralden görünümü.

Figure 4. Lateral appearance of thyroid tumor in case two.



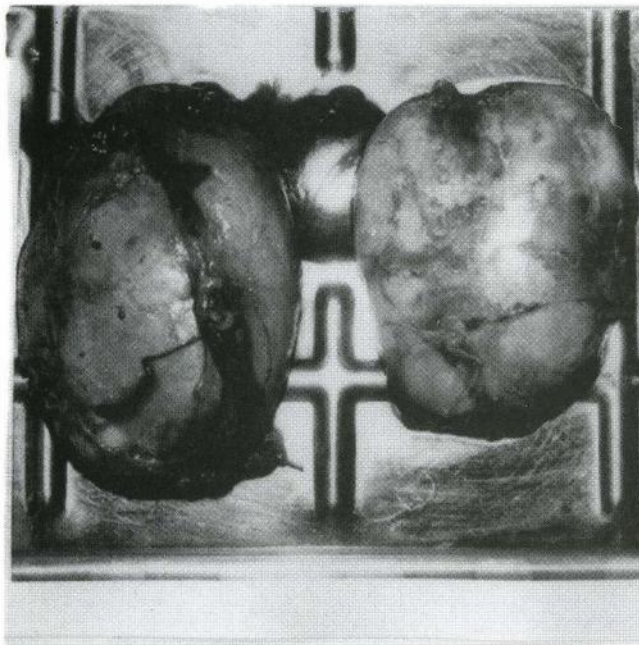
Resim 5. Ultrasonografide tiroid carcinomunda düzensiz anekoik ve hipokoik yapılar görülüyor.

Figure 5. Ultrasonographic appearance of irregular anechoic and hypochoic structures in thyroid tumor carcinoma.



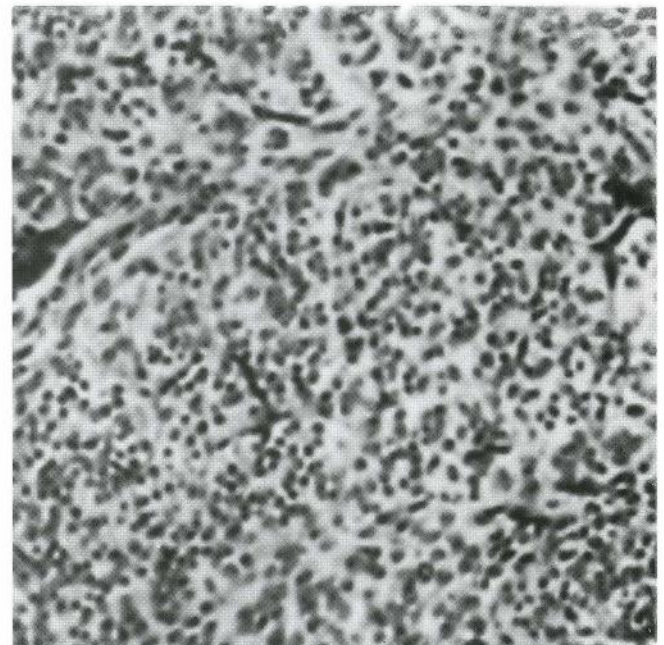
Resim 7. İki nolu olguda her iki tiroid lobunun makroskópik görünümü.

Figure 7. Macroscopic appearance of both thyroid lobes in case two.



Resim 6. Bir nolu olguda her iki tiroid lobunun makroskópik görünümü.

Figure 6. Macroscopic appearance of both thyroid lobes in case one.



Resim 8. Tiroid carcinomunun histopatolojik görünümü.

Figure 8. Histopathological appearance of thyroid carcinom.