

KARS İLİ VE YÖRESİNDE İNEKLERDE MASTİTİSLERİN PATOLOJİK VE BAKTERİYOLOJİK OLARAK İNCELENMESİ¹

Enver BEYTUT*

Fuat AYDIN**

Kadir ÖZCAN*

Oktay GENÇ**

Geliş Tarihi : 30.12.2002

Özet: Bu çalışma ile, Kars ili ve yöresinde ineklerde mastitislerin insidensinin belirlenmesi, mastitisli meme loplari ve supramammar lenf düğümlerinin patolojik olarak incelenmesi ve hastalığa neden olan etkenlerin izole ve identifiye edilmesi amaçlanmıştır. Bölgedeki iki mezbahada 950 inek kesim öncesi California mastitis testi (CMT) ve klinik olarak, kesim sonrasında ise makroskopik olarak muayene edilmiş ve toplam 105'inde (% 11.05) mastitis tespit edilmiştir. CMT pozitif süt örnekleri ile lezyonlu meme loplardan yapılan ekimlerde *Staph. aureus* (% 43.75), *C. pyogenes* (% 19.79), *Str. agalactiae* (% 9.37), *Staph. epidermidis* (% 8.33), *E. coli* (% 7.29), *Str. dysgalactiae* (% 4.16), *B. subtilis* (% 3.15), *B. cereus* (% 2.08) ve *Candida* spp. (% 2.08) izole ve identifiye edilmiştir. Makroskopik olarak, 45 meme lobunda sisterna ve parenkimde küçük nodüler oluşumlar, 33 lopda sisterna ve parenkimde fibröz kapsülle çevrili apse kitleleri, 9 lopda parenkimal bağdoku artışı, 4 lopda sisternada kalın fibröz kapsülle çevrili nekrotik kitleler, 7 lopda sisterna çeperi ve parenkimde nohut büyüklüğünde tek veya birleşik yapıda nodüller ile 4 lopda kanama ve ödem gözlenmiştir. Meme loplarda gözlenen histopatolojik bulgulara dayanılarak mastitisler; mastitis galactophoritis catarrhalis acuta (7 lop), mastitis galactophoritis catarrhalis chronica (43 lop), mastitis apertomatosa (33 lop), mastitis interstitialis nonpurulenta (12 lop), mastitis actinomycotica (8 lop), mastitis acuta gravis (5 lop), mastitis chronica (4 lop) ve mastitis hemorrhagica (4 lop) olarak sınıflandırılmıştır.

Anahtar sözcükler: İnek, mastitis, patoloji, bakteriyoloji.

Pathological and Bacteriological Investigations on Bovine Mastitis in Kars Region and Its Surrounds

Summary: The aim of the present study was to determine the incidence of bovine mastitis, in Kars region and its surrounds, to carry out pathological examination of the lobes with mastitis and their supramammary lymph nodes and to isolate and identify the microorganisms causing the disease. Nine hundred and fifty cows brought to two local abattoirs were examined clinically for mastitis prior to slaughter and their milk was tested using the California mastitis test (CMT). Following slaughter, gross pathological examination was performed. A total of 105 (11.05 %) cows were found to have mastitis. Inoculations from the lobes with lesion and CMT positive milk samples yielded *Staph. aureus* (43.75 %), *C. pyogenes* (19.79 %), *Str. agalactiae* (9.37 %), *Staph. epidermidis* (8.33 %), *E. coli* (7.29 %), *Str. dysgalactiae* (4.16 %), *B. subtilis* (3.15 %), *B. cereus* (2.08 %) and *Candida* spp. (2.08 %). The gross lesions comprised of small nodular structures on both the wall of cisterna and parenchyma (45 lobes), abscesses covered by fibrous capsule on the cisterna and parenchyma (33 lobes), parenchymal fibrosis (9 lobes), necrotic masses covered by thick fibrous capsule in the cisterna (4 lobes), single or coalesced nodules the size of a chickpea on the wall of cisterna and parenchyma (7 lobes), and hemorrhage and oedema (4 lobes). Dependent upon the lesions observed by histopathological examination of the lobes, mastitis was classified as mastitis et galactophoritis catarrhalis acuta (7 lobes), mastitis et galactophoritis catarrhalis chronica (43 lobes), mastitis apertomatosa (33 lobes), mastitis interstitialis nonpurulenta (12 lobes), mastitis actinomycotica (8 lobes), mastitis acuta gravis (5 lobes), mastitis chronica (4 lobes) and mastitis haemorrhagica (4 lobes).

Key words: Cow, mastitis, pathology, bacteriology.

GİRİŞ

Mastitis, sağmal hayvanlarda değişik mikroorganizmalar tarafından oluşturulan, meme kanalları, alveoller ve intersitisyel dokunun yangısı ile karakterize meme hastalığıdır. Gerek ülkemizde gerekse diğer ülkelerde süt sığırcılığına yetiştiriciliğinde yol açtığı ekonomik kayıplarla önemli bir sorun olan mastitisler, polimikrobiyel etiolojisi, lokal etki derecesi, sağaltımı ve eradikasyonu güç kompleks bir hastalık olarak tanımlanmaktadır¹⁻⁴. Mastitislerin, inek, çevre faktörleri ve mikroorganizmaların birlikte rol oynaması sonucu oluştuğu bilinmektedir^{1,5}. Spontan olarak ortaya çıkan mastitis şekillerinde, hastalık her ne kadar mikroorganizmaların diğer organlardan hematogen yolla veya meme ve meme başındaki deri yaralarından di-

rekt yolla meme dokusuna ulaşması sonucu şekillenirse de esasen galaktojen yolla oluşmaktadır⁶.

Mastitislerin şekillenmesinde mikroorganizmalar özel bir öneme sahiptir⁷. Değişik birçok mikroorganizma türü mastitise neden olmakla birlikte, en yaygın olanları stafilkoklar (*Staph. aureus*, *Staph. epidermidis*), streptokoklar (*Str. agalactiae*, *Str. dysgalactiae*, *Str. uberis*, *Str. bovis*) ve koliformlardır (özellikle *E. coli* ve *Kl. pneumoniae*). Daha az sıklıkla mastitisli meme loplardan izole edilen etkenler ise pseudomonaslar, nokardia, mikoplazmalar ve mantarlardır^{1,8}.

Ülkemizde mastitislerin insidensi, etiolojisi, lezyonların patolojik olarak incelenmesi, tedavi yöntem-

¹ Bu çalışma Kafkas Üniversitesi Araştırma Fonu tarafından desteklenmiştir (Proje no: VF-016)

* Kafkas Üniversitesi Veteriner Fakültesi Patoloji Anabilim Dalı, Kars-TÜRKİYE

** Kafkas Üniversitesi Veteriner Fakültesi Mikrobiyoloji Anabilim Dalı, Kars-TÜRKİYE

leri ve profilaksisi üzerine birçok araştırma yapılmıştır. Alibaşoğlu ve ark.⁹ Ankara ili merkez köyleri ile devlete ait işletmelerde % 28.3 mastitis tespit etmişler ve alınan süt örneklerinden % 65.4 *Staph. aureus*, % 14 *C. pyogenes*, % 8.2 *E. coli*, % 7.8 *Str. pyogenes* ve % 2 *Str. uberis* izole etmişlerdir. Ulusoy ve ark.⁷ da inceledikleri 63 süt örneğinden % 28.6 *Str. dysgalactiae*, % 25.4 *Staph. aureus*, % 15.9 *Str. agalactiae*, % 9.9 *Staph. epidermidis*, % 7.9 *C. pyogenes*, % 7.9 *Micrococcus* spp., % 3.2 *Pr. mirabilis*, % 1.6 *Ps. aeruginosa* izole ve tanımlanmıştır.

Konya yöresinde ise bir çalışmada¹⁰ *Staph. aureus* başta olmak üzere (% 54.3) 13 farklı mikroorganizma türü izole edilmiş ve mastitis oranı % 36.7 olarak tespit edilmiştir. Aynı bölgede bir başka çalışmada¹¹ CMT ile ve klinik olarak muayene edilen 883 inekten 118 adedi mastitisli bulunmuş ve *Staph. aureus* (% 47.3), *C. pyogenes* (% 16.3), *E. coli* (% 8.2), *C. albicans* (% 6.5), *Str. agalactiae* (% 6), *Staph. epidermidis* (% 4.3), *Kl. pneumoniae* (% 3.8), *B. subtilis* (% 2.2), *Str. dysgalactiae* (% 2.2), *Flavobacter* spp. (% 1.6), *B. cereus* (% 1.1) ve *Pr. mirabilis* (% 0.5) izole ve tanımlanmıştır. Aydın ve ark.¹² da Kars ili ve çevresinde 456 inekten 73'ünde subklinik mastitis belirlemiş ve başta *Staph. aureus* olmak üzere (% 35.89) 12 farklı mikroorganizma türünü izole ve tanımlanmıştır.

Mastitisler, meme loplarda gözlenen histopatolojik bulgulara dayanılarak farklı şekillerde sınıflandırılmıştır. Yamagiwa ve ark.¹³ mastitisleri, mastitis alveolaris, mastitis lobularis ve mastitis diffuza olarak adlandırmıştır. Renk¹⁴ ise mastitisleri daha kapsamlı olarak, mastitis et galactophoritis catarrhalis acuta, mastitis et galactophoritis catarrhalis chronica, mastitis apertomatosa, mastitis acuta gravis, mastitis interstitialis nonprulenta ve mastitis granulomatosa olarak sınıflandırmıştır. Erer ve ark.¹¹ da çalışmalarında mastitisli 232 lobun histopatolojik olarak incelenmesinde, mastitis et galactophoritis catarrhalis acuta ve chronica, mastitis apertomatosa, mastitis interstitialis nonprulenta, mastitis chronica, mastitis hemorrhagica et necroticans ve bir olguda ise mastitis tuberculosa tespit etmişlerdir.

Süt ve süt ürünleri günümüzde herkes tarafından alınabilen, büyüme ve gelişme için değerli maddeleri taşıyan önemli bir besin kaynağıdır. Bu nedenle, gelişmiş ülkelerde süt ve süt ürünlerinin tüketiciye daha sağlıklı ve hijyenik olarak sunulması için, işletmelerdeki sağmal hayvanların periyodik olarak muayeneleri yapılmaktadır. Zira mastitisli memelerden tüberküloz ve bruselloz gibi zoonozların özellikle çocuklar ve bu hayvanların yavruları için potansiyel tehlike oluşturması kaçınılmazdır. Dolayısıyla, ülkemizde ve tüm dünyada süt sığırı yetiştiriciliğinde önemli ekonomik

kayıplara yol açan ve insan sağlığını olumsuz yönde etkileyen mastitislerin, bölgemizdeki insidensinin saptanması, mastitisli meme loplari ve supramammar lenf düğümlerinin patolojik olarak incelenmesi ve hastalığa neden olan mikroorganizmaların izole ve tanımlanması çalışmanın amacını oluşturmuştur.

MATERYAL ve METOT

Bu çalışmada materyal olarak, bölgedeki iki mezbahada kesime alınan değişik ırk ve yaşta 950 ineğe ait süt örnekleri, meme loplari ve supramammar lenf düğümleri kullanıldı. İnekler kesime alınmadan önce CMT ile, süt bulunmayan loplari ise inspeksiyon ve palpasyonla klinik olarak; kesim sonrasında ise meme loplari, sisterna ve lenf düğümlerine kesitler atılarak makroskopik olarak muayene edildi. CMT, klinik ve makroskopik muayene sonuçlarına göre mastitis belirlenen 105 inekten 145 adet meme lobu ve lenf düğümleri patolojik ve mikrobiyolojik yoklamalar için alındı.

Histopatolojik muayene için, meme loplariinin özellikle sisterna, lobun orta ve dorsal kısımlari ile lenf düğümlerinden alınan doku örnekleri % 10'luk formalin solusyonunda tesbit edildi. Rutin olarak hazırlanan parafin bloklardan alınan 5 µm kalınlığında kesitler hematoxilen-eozin (HE) ile; bazı kesitler ise Van Gieson, Brown and Breen ve Von Kossa metotlari ile boyanarak¹⁵ ışık mikroskopunda incelendi.

Mikrobiyolojik yoklamalar için, CMT pozitif ve klinik olarak mastitis belirlenen meme loplariından aseptik koşullarda alınan 10 ml steril süt; süt bulunmayan memelerden ise lezyonlu doku örneklerinden genel ve selektif besiyerlerine ekimler yapıldı. Bu besiyerleri zenginleştirilmiş kanlı agar (% 7 defibrine koyun kanlı Blood Agar Base), nutrient buyyon, serumlu buyyon, EMB agar, Mac Conkey agar, Triplet Sugar Iron agar, Edwards (Oxoid) besiyerleridir. Mikoplazmaların izolasyonu için PPLO agar (Difco) ve mantarların izolasyonu için Sabouraud Dextrose Agar'dan (SDA-Oxoid) yararlanıldı. Laboratuvara getirilen süt ve doku örnekleri iyice homojenize edildikten sonra belirtilen besiyerlerine ekim yapılarak aerobik, anaerobik ve mikroaerobik ortamlarda 37 °C de 1-3 gün inkube edildi. SDA'lar ise oda ısısında bir hafta tutuldu. İnkubasyon süresi sonunda besiyerlerinde üreyen mikroorganizmaların identifikasyonlari klasik yöntemlere göre yapıldı¹⁶⁻¹⁸.

BULGULAR

Mikrobiyolojik bulgular

Her iki mezbahada kesime alınan toplam 950 inekten, CMT, klinik ve makroskopik muayene sonuçlarına göre, 105'inde (% 11.05) mastitis tespit edildi. Mastitisli 105 inekten alınan 145 adet meme lobunun

makroskopik olarak incelenmesinde 102 adedinde değişik lezyonlar gözlemlendi. Makroskopik lezyonlu 63 lopdan çeşitli mikroorganizmalar üretilirken, lezyon bulunamayan 43 lobdan sadece 18'inde üreme belirlendi ve sonuçlar Tablo 1 ve 2 de sunuldu.

Tablo 1. CMT pozitif süt örnekleri ile lezyonlu meme loplarından izole ve tanımlanmış mikroorganizmalar ve lop sayıları.
Table 1. Numbers of lobes and microorganisms isolated and identified from mammary lobes with lesion and CMT positive milk specimens.

Mikroorganizmalar	Makroskopik lezyon var (n)	Makroskopik lezyon yok (n)	Makroskopik lezyon yok (n)
<i>Staph. aureus</i>	17	14	31
<i>Staph. aureus</i> + <i>E. coli</i> + <i>C. pyogenes</i>	3	1	4
<i>Staph. aureus</i> + <i>Str. agalactiae</i>	3	-	3
<i>Staph. aureus</i> + <i>C. pyogenes</i>	1	1	2
<i>Staph. aureus</i> + <i>B. cereus</i>	2	-	2
<i>Staph. epidermidis</i>	7	1	8
<i>Str. agalactiae</i>	6	-	6
<i>Str. dysgalactiae</i>	4	-	4
<i>C. pyogenes</i>	12	1	13
<i>Candida spp.</i>	2	-	2
<i>E. coli</i>	3	-	3
<i>B. subtilis</i>	3	-	3
Toplam	63	18	81

Tablo 2. Mikroorganizma üreyen meme loplarında tek veya miks halde izole ve tanımlanmış etkenlerin loplara göre dağılımı.

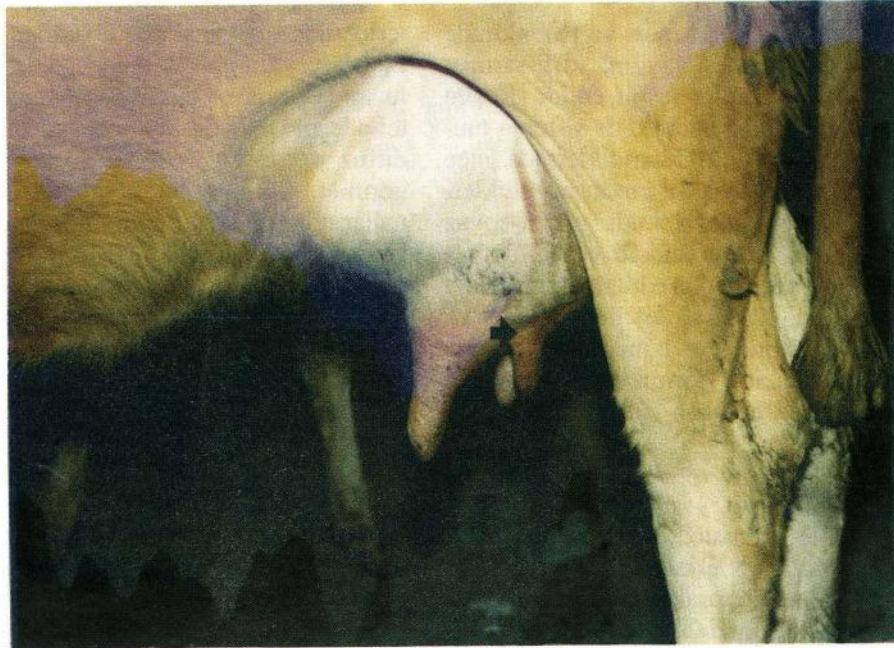Table 2. Distribution of the agents isolated and identified as single or mixed in mammary lobes in which microorganisms yielded.

Mikroorganizmalar	(n)	%
<i>Staph. aureus</i>	42	43.75
<i>C. pyogenes</i>	19	19.79
<i>Str. agalactiae</i>	9	9.37
<i>Staph. epidermidis</i>	8	8.33
<i>E. coli</i>	7	7.29
<i>Str. dysgalactiae</i>	4	4.16
<i>B. subtilis</i>	3	3.15
<i>B. cereus</i>	2	2.08
<i>Candida spp.</i>	2	2.08
Toplam	96	100

Makroskopik bulgular

Mastitisli meme loplarından izole ve tanımlanmış etkenlere göre tanıtıcı özellikte makroskopik lezyon tespit edilemedi. Makroskopik incelemelerde lezyon saptanan 102 meme lobunun 63 adedinden 9 farklı mikroorganizma türü izole edildi ve *Staph. aureus* % 43.75 oranla ilk sırada yer aldı.

Mastitisli ineklerde arka meme loplarının sıklıkla etkilendiği, çoğunlukla tek nadiren de 2 veya 3 lopda birden hastalık olduğu belirlendi. İnceleme ve palpasyonla yapılan klinik muayenelerde, mastitisli loplarda yumurta büyüklüğüne ulaşan sert şişkinlikler,



Resim 1. Klinik mastitisli bir inekte meme lobu ve meme başında atrofi (ok).
Figure 1. Atrophy (arrow) of both teat and quarter in a cow with clinical mastitis.

kızarıklık ve palpasyonda ağrı bulunduğu gözlemlendi. Özellikle kronik mastitisli ineklerde, meme loplari ve bunlara ait meme başlarının simetriklerine kıyasla atrofik oldukları dikkati çekti (Resim 1). Mastitisli 45 adet meme lobunda sisterna mukozası, toplayıcı süt kanalları ve parenkimde yaklaşık mercimek tanesi büyüklüğünde nodüler yapılar görüldü.

Mastitisli loplarda en belirgin lezyon apse oluşması idi ve toplam 33 meme lobunda tespit edildi. Çoğunlukla sisternanın yaklaşık yumurta büyüklüğünde, pis kokulu ve sarı-yeşilimsi renkte apse kitleleri ile doldurulduğu ve fındık büyüklüğünde kitlelerin tüm parenkime yayıldığı gözlemlendi (Resim 2). Apse içeriklerinin akıcı ya da katı kıvamda ve yapışkan oldukları, özellikle ilerlemiş olaylarda kalın fibröz kapsül ile çevrelendikleri görüldü. Süt kanallarının irin kitlesine bağlı olarak genişlediği, çeperlerinin nekrotik olduğu ve lumenlerinin ise irinli eksudat ile tıkandığı izlendi. Apse kitlelerinin bazen meme başı kanalına yayıldığı ve kanalın tıkandığı dikkati çekti. Apse kitlesi bulunan 16 ineğe ait meme loplardan başta *Staph. aureus* olmak üzere değişik mikroorganizmalar izole edildi.

Dokuz adet meme lobunda beyaz çizgilenmeler biçiminde ortaya çıkan ve palpasyonda parenkimal dokunun sertleşmesine neden olan fibröz bağdoku artışları izlendi. Dört meme lobunda sisternada kalın fibröz kapsülle çevrili, sarımsı renkte ve oldukça katı kıvamda nekrotik kitleler saptandı. Nekrotik kitleler çevresinde kanamaların yanı sıra, fibröz kapsülden başlayarak çevre dokulara bandlar halinde yayılan bağdoku artışları görüldü (Resim 3). Nekrotik kitle içeren 3 adet lopdan *Staph. aureus* üretili.

İki ineğe ait 7 lopda sisterna çeperi ve parenkimde yaklaşık nohut büyüklüğünde, yaygın, kirli-sarımsı renkte ve sert kıvamda nodüller tespit edildi (Resim 4). Nodüllerin sıklıkla tek tek, nadiren de sisterna mukozasında birleştikleri görüldü. Kesildiklerinde ince bir kapsülle çevrelendikleri, çok az irin ihtiva ettikleri ve nodüller arasında parenkimal dokuda grimsi-beyaz görünümde bağdokunun arttığı dikkati çekti. Bu olgulardan herhangi bir etken izole edilemedi. Bunlara ilaveten, şiddetli hemorajik peritonitis ile karaciğer ve dalakta nekrotik odaklar bulunan 1 ineğe ait 4 meme lobunun yaygın kanamalarla kırmızımsı renkte ve ödemli, akitıcı kanallarda bulunan sütün ise kanlı olduğu görüldü.

Mastitisli memelere ait supramammar lenf düğümlerinin genellikle ödematöz, nemli ve 2-3 misli büyüdükleri görüldü. Kesildiklerinde kortiko-medullar sınırın kaybolduğu ve seröz karakterde sıvı aktığı izlendi. Ayrıca az sayıdaki olguda medullar yüzeyi dolduran şiddetli kanamalar ve apseler tespit edildi.

Mikroskopik bulgular

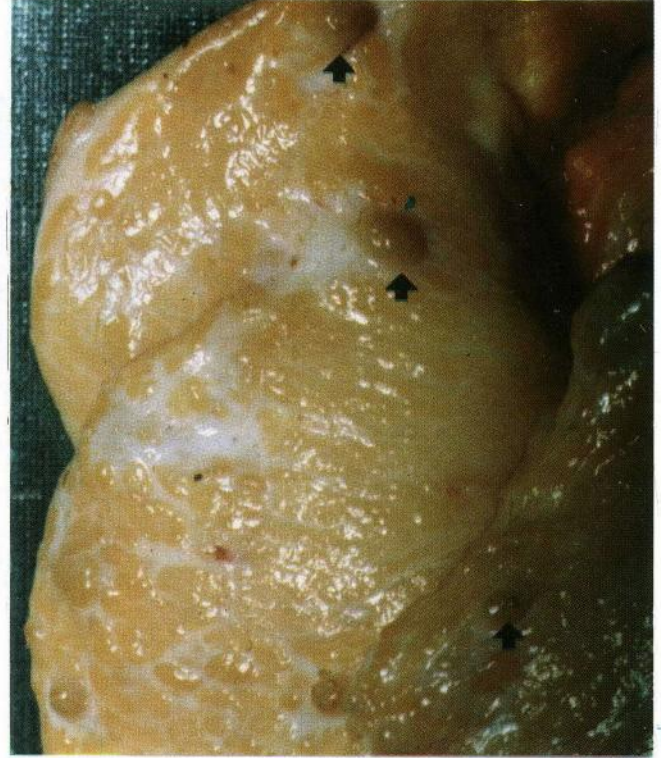Mastitisli meme loplalarının histopatolojik olarak incelenmesinde tespit edilen lezyonların mikroorganizmalar için tanıtıcı özellikte olmadığı ve değişik etkenlerin izole edildiği loplarda benzer lezyonların olduğu görüldü. Yedi lopda alveol ve intralobular süt kanallarında epitel hücrelerinde vakuolizasyon, deskuamasyon ve lumende nötrofil lökositleri içeren eksudat saptandı. Yer yer lobular intersitisyumda hafif kanamalar, hiperemi, baskın olarak lenfositlerden oluşan mononükleer hücre infiltrasyonları ve corpora amylacea'lar tespit edildi. Ayrıca interlobular fokal veya diffuz lenfosit artışları ile sisterna ve büyük süt kanallarının lumeninde nötrofil lökosit kümeleri görüldü. Bu olgular mastitis et galactophoritis catarrhalis acuta olarak sınıflandırıldı.

Kırk üç lopda interlobular ve intralobular intersitisyumda bağdoku artışları, lobular atrofi ve mononükleer hücre infiltrasyonları tespit edildi. İnfiltratif hücrelerin çoğunlukla lenfositlerden, daha az olarak da plazmositler ve histiositlerden olduğu gözlemlendi (Resim 5). Sıklıkla interlobular ve intralobular bağdoku artışına bağlı olarak atrofik lobüllerde alveollerin silindiği ve süt kanallarının düzensiz olduğu gözlemlendi. Sisterna mukozasında diffuz kalınlaşma veya lumene yansıyan polipoid üremeler, çok katlı skuamöz epitele metaplazi, yer yer epitelyal nekroz ve deskuamasyon dikkati çekti. Ayrıca, alveollerde nötrofiller ile nekrotik ve deskuamatif epitelleri içeren proteinden zengin eksudat ve çok sayıda corpora amylacea saptandı. Bu bulgular mastitis et galactophoritis catarrhalis chronica olarak değerlendirildi.

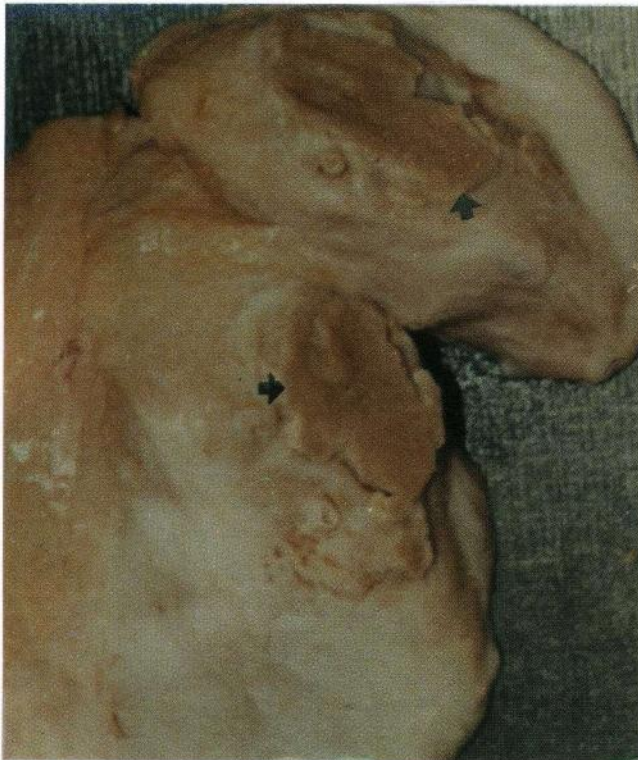Otuz üç meme lobunda, sisterna, intra ve interlobular süt kanalları, alveoller ve bir olguda subkutiste yaygın apse kitleleri gözlemlendi. Apse kitlesi bulunan sisterna ve büyük süt kanallarında mukoza epitelinde nekroz, deskuamasyon, propriada serözite ve diffuz plazmosit, lenfosit ve histiosit infiltrasyonları görüldü. Sıklıkla bu olgularda sisterna ve süt kanallarında mukoza epitelinin skuamöz epitele metaplazisi dikkati çekti (Resim 6). Özellikle kronik olaylarda apseleri çevreleyen fibröz kapsülden çevre interlobular dokuya yayılan şiddetli bağdoku artışları saptandı. Kronik purulent mastitisli 3 olguda interlobular süt kanalları ve sisternada mukoza epitelinden lumene doğru yansıyan ve ince bir sapla mukozaya bağlı veya lumende serbest halde değişik büyüklüklerde granülomlar tespit edildi (Resim 7). Tipik bir erken tüberküli andıran granülomların, çoğunlukla lenfo-plazmositer hücreler ile histiositlerden olduğu ve dıştan ince fibröz kapsülle çevrelendikleri görüldü. Yine kronik purulent mastitisli bir olguda interlobular arterlerde fibrinoid nekrotik vaskulitis ve damar çevresinde kanamalar gözlemlendi (Resim 8). Ayrıca bu olgularda corpora amy-



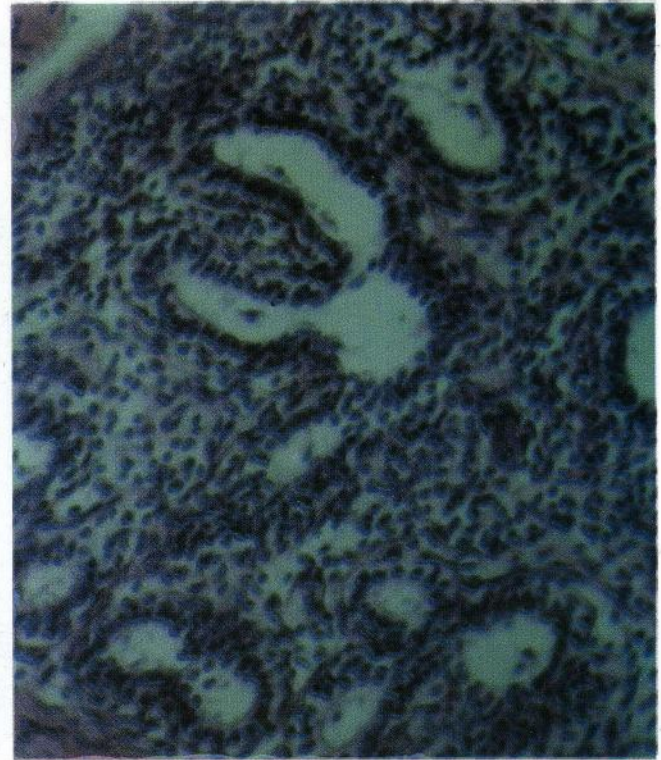
Resim 2. Sisterna, toplayıcı süt kanalları ve parenkime yayılmış apse kitleleri.
Figure 2. Abscesses in the cisterna, lobar ducts and parenchyma.



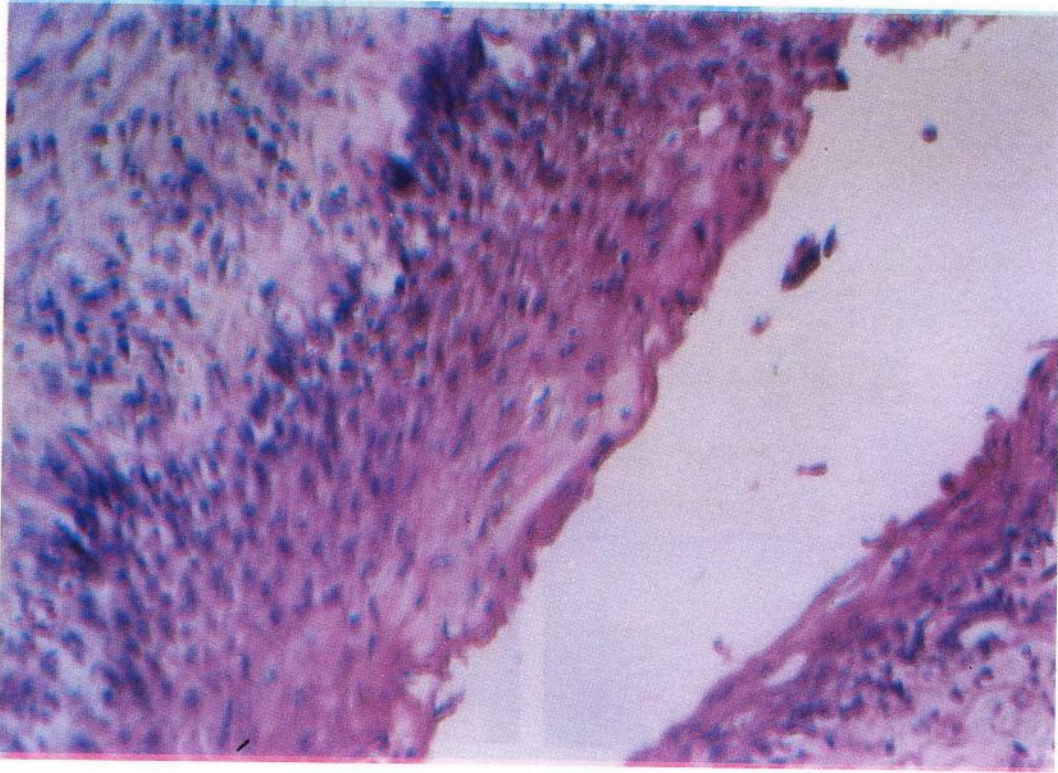
Resim 4. Meme parenkiminde yaklaşık nohut büyüklüğünde veya daha küçük nodüller (oklar) ve beyazımsı görünümde bağdoku artışları.
Figure 4. Nodules (arrows) about the size of a chickpea or smaller and connective tissue of whitish appearance in the udder parenchyma.



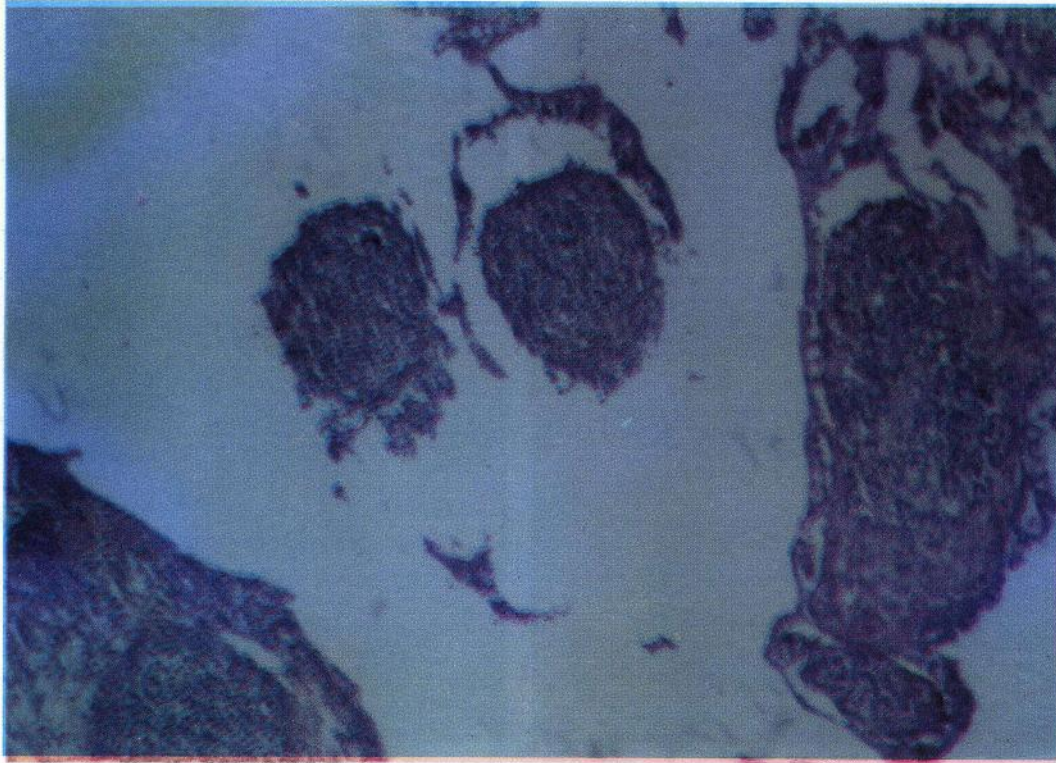
Resim 3. Sisternada kalın fibröz kapsülle çevrili nekrotik kitleler (oklar) ve çevresinde geniş bandlar halinde bağdoku artışları.
Figure 3. In the cisterna, necrotic masses (arrows) covered by thick fibrous capsule and its around an increase in connective tissue in the form of wide bands.



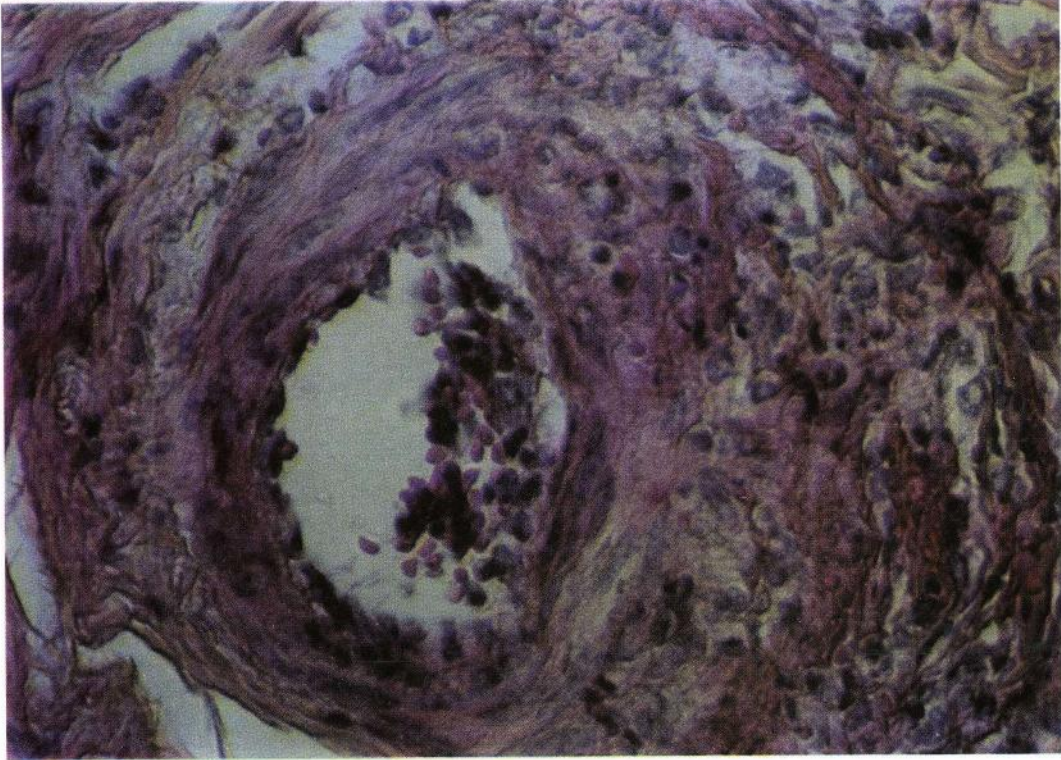
Resim 5. Mastitis et galactophoritis catarrhalis chronica. Intralobular intersitisyumda lenfoid hücre infiltrasyonları. (HE, 100 x).
Figure 5. Mastitis et galactophoritis catarrhalis chronica. Lymphoid cell infiltration in the intralobular interstitium. (HE, 100 x).



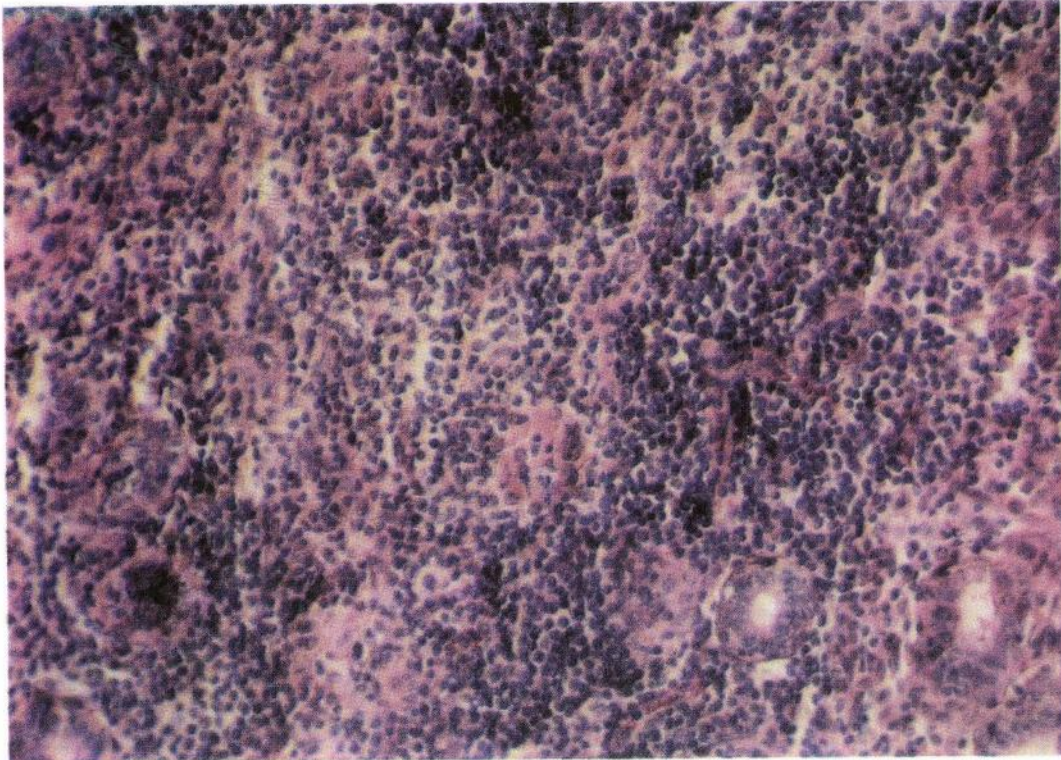
Resim 6. Mastitis apestomatosa. İnterlobular kanal epitelinde skuamöz metaplazi. (HE. 100 x).
Figure 6. Mastitis apestomatosa. Squamous metaplasia of epithelium in the interlobular duct. (HE. 100 x).



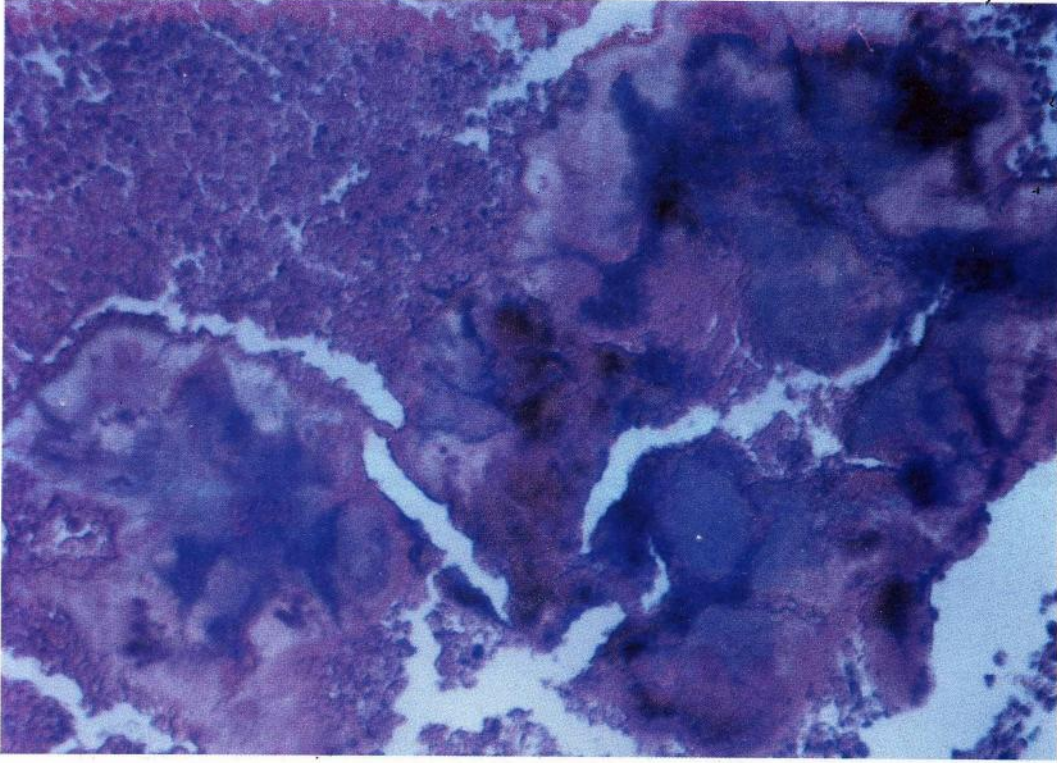
Resim 7. Mastitis apestomatosa. Sisterna mukozasından ince bir sapla asılı ve lumende serbest halde fibroz kapsülle çevrili granülomlar. (HE. 50 x).
Figure 7. Mastitis apestomatosa. Granulomas covered by a fibrous capsule, free or of pendulous appearance, in the cisterna mucosa. (HE. 50 x).



Resim 8. Mastitis apertomatosa. Arter çeperinde fibrinoid-nekrotik vaskulitis. (HE, 100 x).
Figure 8. Mastitis apertomatosa. Fibrinoid-necrotic vasculitis in the arterial wall. (HE, 100 x).

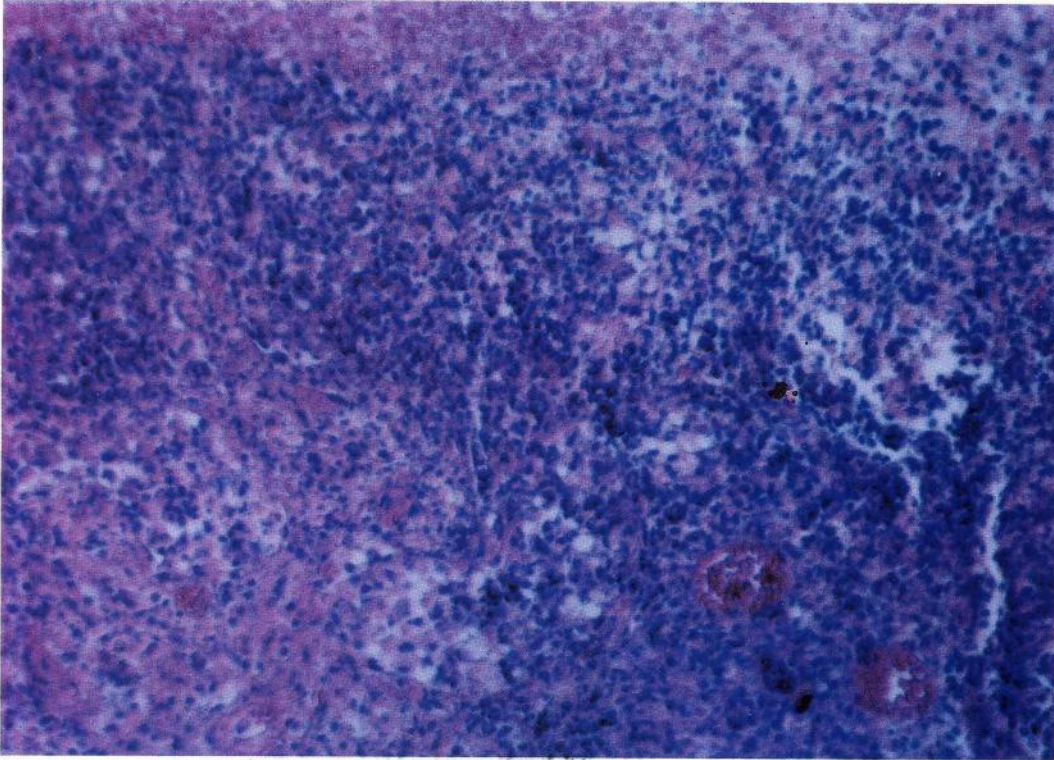


Resim 9. Mastitis interstitialis nonpurulenta. Lobular intersitisyumda baskın olarak lenfositlerden oluşmuş şiddetli mononükleer hücre infiltrasyonları. (HE, 50 x).
Figure 9. Mastitis interstitialis nonpurulenta. Severe mononuclear cell infiltration consisting predominantly of lymphocytes in the lobular interstitium. (HE, 50 x).



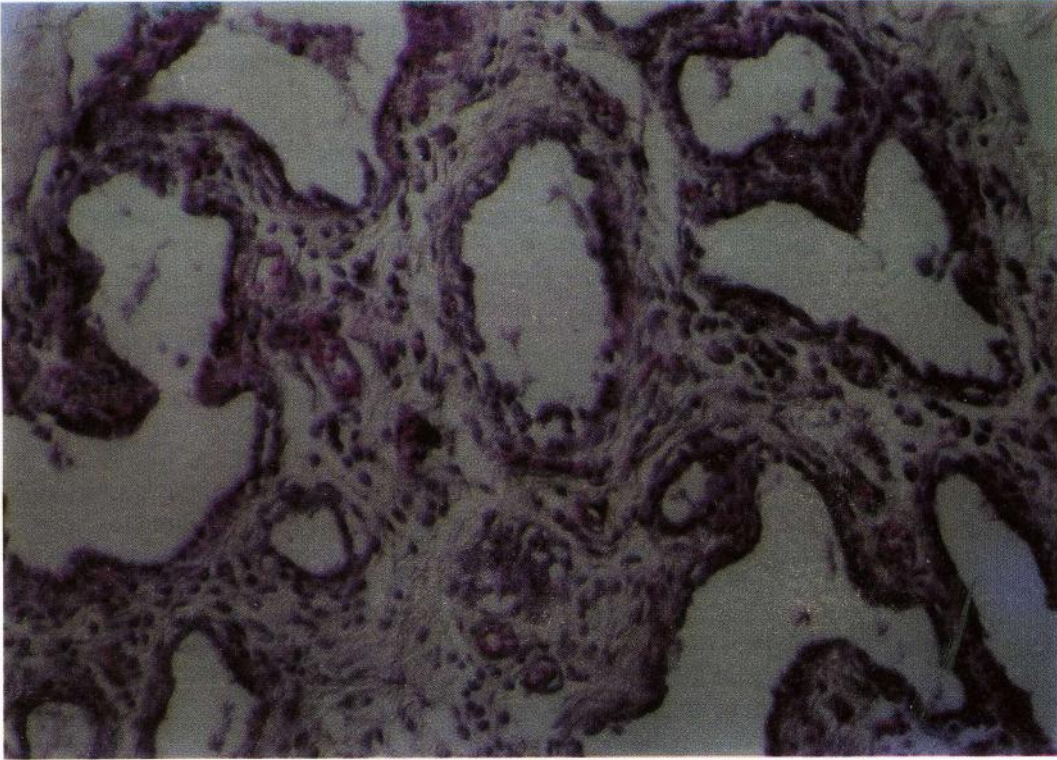
Resim 10. Mastitis actinomycotica. Nötrofil lökositlerle çevrili, etrafında ışınsal tarzda uzantıları bulunan bakteri kolonileri. (HE. 50 x).

Figure 10. Mastitis actinomycotica. Bacteria colonies surrounded by radially arranged projections in the center of neutrophil leukocytes. (HE. 50 x).



Resim 11. Mastitis acuta gravis. Bol miktarda çekirdek kırıntıları içeren geniş nekroz bölgesi. (HE. 50 x).

Figure 11. Mastitis acuta gravis. Large necrotic area containing considerable cellular debris. (HE. 50 x).



Resim 12. Mastitis chronica. Lobular fibrozis, alveol ve intralobular süt kanallarında, düzensizleşme ve intersitisyel hafif mononükleer hücre infiltrasyonu. (HE, 50 x).

Figure 12. Mastitis chronica. Lobular fibrosis, slight interstitial mononuclear cell infiltration, and disarrangement of intralobular ducts and alveoli. (HE, 50 x).

lacea sayısının oldukça arttığı ve Von Kossa boyama ile merkezlerinin kireçlendiği görüldü. Bu olgular mastitis apestomatoza olarak isimlendirildi.

On iki adet meme lobunda interlobular bağdoku artışları ile birlikte, lobular intersitisyumda şiddetli mononükleer hücre infiltrasyonları saptandı. İnfiltratif hücrelerin baskın olarak lenfositlerden, daha az olarak da plazmosit ve histiositlerden oluştuğu görüldü (Resim 9). Fokal odaklar veya tüm parenkime yayılmış şiddetli infiltrasyonlar nedeniyle lobular yapılar güçlükle seçilebildi. Aynı tarzdaki infiltrasyonlara interlobular süt kanalları çevresinde de rastlandı. Alveol ve süt kanallarının, çoğunlukla koyu eozinofilik boyanmış salgı ile dolduğu, epitellerin yer yer döküldüğü ve lenfositlerin epitelyuma sızdıkları gözlemlendi. Sıklıkla alveollerin atrofik veya tamamen silindikleri ve artan bağdoku içerisinde lenfositlerle çevrili küçük bezsel yapılar halinde oldukları görüldü. İnterlobular süt kanalları ve sisternada mukozadan lumene doğru sarkan küçük nodöz yapılar ve periduktal fibrozis saptandı. Bazı olgularda sisterna ve süt kanallarında epitelyal hiperplazi, propriada serözite ve plazmosit infiltrasyonları tespit edildi. Bu lezyonlar mastitis interstitialis nonpurulenta olarak değerlendirildi.

İki inekte nodüller ve bir inekte ise apse oluşumu ile

karakteristik toplam 8 lopda, parenkim ve sisternada fibröz kapsülle çevrili nötrofil lökosit kümeleri ve merkezde eozinofilik görünümüne bakteriyel kolonileri bulunan piyogranülomlar tespit edildi. Olguların ilkinde, bakteriyel kolonilerinin değişik büyüklüklerde olduğu, etrafındaki ışınal uzantıların ise beyzbol sopasına benzer biçimde küt sonlandıkları görüldü. Bakteriyel kolonileri çevreleyen nötrofil lökositlerin yine dıştan makrofaj, plazmosit ve lenfositlerden oluşan hücre kuşağı ile sınırlandıkları saptandı. İkinci olguda, bakteriyel kolonilerinin daha büyük ve oval biçimde oldukları, merkezde bulunan mor görünümüne kolonilerin adeta başak biçiminde periferine doğru yansıdığı ve en dışta ise kısa ve kalın ışınal uzantıların muntazam dizildikleri tespit edildi (Resim 10). Üçüncü olguda ise, bakteriyel kolonilerinin sıklıkla oval veya nadiren düzensiz biçimde oldukları, merkezde mor görünümüne koloniler ile en dışta oldukça seyrek dizilmiş çubuk biçiminde ışınal uzantıların bulunduğu görüldü. Olguların hiçbirisinde piyogranülomlarda dev hücre reaksiyonuna rastlanmadı. Gram boyamada 2. ve 3. olguda kolonilerin merkezindeki etkenler hafif mavimsi boyanırken, 1. olguda belirgin reaksiyon gözlemlenmedi. Bu olgular mastitis actinomycotica başlığı altında toplandı.

Beş adet lopda parenkimde şiddetli fokal veya dif-

fuz nekroz saptandı (Resim 11). Nekrotik odaklarda yaygın piknotik ve karyorektik hücreler ile çevre dokularında plazmosit infiltrasyonları ve kanamalar tespit edildi. Nekrotik bölgelerde yaygın ödem, fibrin ve damarlarda konjesyon gözlenmekle beraber, fibröz kapsül oluşumuna rastlanmadı. Genellikle lobular yapıların geniş nekrozlar ile silindiği, kalan tek tük alveollerde ise nekrotik ve deskuamatif epitellerin bulunduğu gözlemlendi. Ayrıca kanama odaklarında hemosiderositlerde artışı dikkati çekti. Bu bulgular mastitis acuta gravis olarak tanımlandı.

Dört adet meme lobunda özellikle intra ve interlobular intersitisyumda Van Gieson boyamada kollagen bakımından zengin bağdoku artışları tespit edildi. Diffüz bağdoku artışı ile intralobular intersitisyumun genişlediği, lobüllerin atrofik olduğu, süt kanalları ve alveollerin düzensiz ve lumenlerinde salgı ya da eksudat bulunmadığı belirlendi (Resim 12). Bazı olgularda artan bağdoku ile beraber kapillar filizlerin oluştuğu dikkati çekti. Bağdoku ile çevrili atrofik lobüllerde diffüz veya fokal lenfoid hücre infiltrasyonlarına rastlandı. Ayrıca, lobular ve interlobular süt kanalları mukozasında, düzensiz veya polip benzeri proliferasyonlar gözlemlendi. Proliferatif hücrelerin çoğunlukla eozinofilik görünümüne sitoplazma ve ekzantrik yerleşimli oval çekirdeğe sahip oldukları görüldü. Bu bulgular mastitis chronica olarak tanımlandı.

Bir ineğe ait 4 lopda lobular intersitisyumda şiddetli kanamalar, konjesyon, ödem ve alveollerin lumeninde eritrositler ve tek tük nötrofilden oluşan hücresel eksudasyon saptandı. İnterlobular intersitisyumda çok az kanama bulunmakla birlikte, sisterna ve toplayıcı süt kanallarında belirgin lezyona rastlanmadı. Bu bulgular mastitis hemorrhagica olarak değerlendirildi.

Supramammar lenf düğümlerinde genellikle korteks, parakorteks ve medullar bölgelerde şiddetli lenfoid hiperplazi, yaygın ödem, medullar nekroz, nötrofil lökosit ve mononükleer hücre infiltrasyonları tespit edildi. Bazı olgularda ise, gerek medullar gerekse kortikal bölgelerde şiddetli kanamalar, bazı damarlarda trombozlar ve perivasküler eozinofil artışları belirlendi.

TARTIŞMA ve SONUÇ

Mastitislere bağlı ekonomik kayıplar, genellikle süt üretiminde azalma, damızlık düve tedarik edilmesinin getirdiği ek maliyet, antibiyotiklerle kontamine süt kaybı, ilaç ve tedavi masrafları, ekstra iş gücü ve sürüden genetik materyalin kaybı olarak sıralanmıştır. Fakat bunlar arasında süt üretimindeki azalma, şüphesiz yetiştiriciler için en büyük ekonomik kaybı oluşturmaktadır^{1,4,19,20}. Nitekim tek bir meme lobunun enfekte olması ile yıllık süt kaybı yaklaşık 770 kg olarak hesaplanmıştır¹.

Araştırmamızda mastitis insidensi % 11.05 olarak bulunmuş ve diğer araştırmalarda^{9,11,21,22} yine mezbalalarda kesime alınan ineklerde belirlenen klinik mastitis oranlarına yakın bir sonuç elde edilmiştir. Ancak literatür incelemelerinde klinik mastitis oranlarının genellikle subklinik mastitislere kıyasla daha düşük buldukları dikkati çekmiştir. Alaçam ve ark.²³ ineklerde subklinik mastitislerin % 18.75 ve mandalarda ise % 16.25'e ulaştığını saptamışlar, ayrıca her klinik mastitis olgusuna karşılık 40-50 subklinik mastitis şekillendiğini belirtmişlerdir. Alibaşoğlu ve ark.⁹ da subklinik mastitis oranını yerli ineklerde % 28 ve devlet işletmelerindeki kültür ırkı ineklerde ise % 29 olarak saptarken, Konya yöresinde¹⁰ % 36.7 olarak bulunmuştur. Yöremizde ise, Aydın ve ark.¹² % 16, Şahin ve ark.²⁴ ise Simental ırkı ineklerde % 16.77 oranında subklinik mastitis saptamışlardır. Gerek sunulan gerekse diğer çalışmalarda^{9,11,21,22} klinik mastitislerin daha düşük oranlarda bulunması, muhtemelen mezbahaya kesim için sevk edilen ineklerin süt verimlerinin azalmış olması veya memelerinin körelmesi gibi hayvanın elden çıkarılmasını gerektiren sebeplere bağlı olabilir.

Her ne kadar modern tekniklere dayalı süt sığırı yetiştiriciliği yapılan işletmelerde sağım sonrasında meme başlarının dezenfeksiyonu yapılarak *Staph. aureus*'a bağlı mastitisler kısmen kontrol altına alınmışsa da, birçok ülkede bu mikroorganizma inek mastitislerinin en yaygın etkeni olarak bilinmektedir^{2,4,8,20,25}. Ülkemizde de subklinik ve klinik mastitisli meme loplarından izole edilen mikroorganizmalar arasında *Staph. aureus*'un ilk sıralarda olduğu birçok araştırmada saptanmıştır^{9,7,9,11,12,22-24}. Buna paralel olarak, araştırmamızda da *Staph. aureus* izole edilen etkenler arasında % 43.75'lik oranla ilk sırayı almıştır. Ancak mastitislere *Staph. aureus* dışında, sıklıkla diğer stafilokok türleri, streptokoklar ve koliformlar; seyrek olarak da pseudomonaslar, nokardia, mikoplazmalar ve mantarların neden olduğu birçok araştırmada belirlenmiştir^{1,4,9,11,12,22,25}. Çalışmamızda da mastitisli meme loplarından *Staph. aureus* dışında, *Staph. epidermidis*, *Str. agalactiae*, *Str. dysgalactiae*, *C. pyogenes*, *B. subtilis*, *B. cereus*, *E. coli* ve *Candida* spp. izole edilerek etiyolojik benzerlik ortaya konulmuştur.

Çalışmamızda klinik olarak mastitisli lopların palpasyonda ağırlı oldukları, yaklaşık yumurta büyüklüğüne ulaşan sert kitleler içerdikleri ve simetriklerine kıyasla atrofik oldukları belirlenmiştir. Buna paralel olarak, bir çok araştırmacı^{5,9,20,26-29} da akut mastitisli meme loplarının genellikle ödemli ve ağırlı, ilerleyen dönemlerde ise atrofik ve sertleştiklerini bildirmişlerdir. Ayrıca, klinik mastitislerin yaşlı ineklerde daha sık görüldüğü fikrinin yaygın olması ile birlikte, mastitislerin klinik görünümünün etkene bağlı olduğu, sıklıkla erken laktasyon periyodunda görüldüğü ve arka meme loplarının daha çok etkilendiği açıklanmış-

tır^{3,20,27}. Araştırmamızda mastitisli ineklerde yaş tayini yapılamamakla birlikte, bu araştırmalar ile identik olarak arka meme loplara önere kıyasla daha sık etkilendiği dikkati çekmiştir.

Literatürde mastitislerin sınıflandırılmasında histopatolojik bulguların dikkate alınması ile birlikte, bazı çalışmalarda^{9,11,22} farklı mikroorganizmaların benzer lezyonlar oluşturması nedeniyle, izole edilen mikroorganizmalar ile saptanan patolojik bulgular arasında kesin bir ilişkinin kurulamayacağı ifade edilmiştir. Sunulan çalışmada da saptanan histopatolojik bulgular göz önünde tutularak, meme yangıları Renk¹⁴ ve Erer ve ark.¹¹'nin sonuçları ile paralel olarak, mastitis et galactophoritis catarrhalis acuta ve chronica, mastitis apertomatosa, mastitis interstitialis non-purulenta, mastitis actinomycotica, mastitis acuta gravis, mastitis chronica ve mastitis hemorrhagica olarak değerlendirilmiştir. Ayrıca araştırmada izole edilen etkenlere göre mastitisleri tanıtıcı özellikte patolojik lezyonlar gözlenmemiş, farklı etkenlerin izole edildiği olgularda benzer bulgular saptanmıştır. Nitekim *Staph. aureus*^{2,29}, *Str. uberis*²⁸, *Str. agalactiae*³⁰ ve *E. coli*²⁶ gibi farklı etkenler ile deneysel olarak mastitis oluşturulan loplarda, alveolar lumende hücresel eksudat, nötrofilik reaksiyon, epitelyal nekroz ve deskuamasyon, mononükleer hücre infiltrasyonu ve bağdoku artışı gibi ortak histopatolojik lezyonlar bildirilmiştir.

Bu ve diğer birçok araştırmada^{2,28,30} özellikle akut mastitislerde loplara histopatolojik olarak incelenmesinde parenkim ve destek dokuda nötrofil lökositler sıklıkla bildirilen hücrelerdir. Bu durum meme dokusunda yangı bölgesinde açığa çıkan bakterial ürünler, kazein, komplement fragmentleri ve makrofajlar tarafından oluşturulan kemotaktik faktörler vasıtasıyla bu hücrelerin yangı bölgesine çekilmesi ile izah edilebilir^{6,31}. Zira, mastitisli meme loplarda nötrofil lökositler ve makrofajlar önemli savunma hücreleri olup sitoplazmalarında bakteriler, dejenere hücreler ve eritrositler tespit edilmiştir^{6,28,29}.

Çalışmamızda, etken izole edilemeyen loplara çoğunlukla mastitis interstitialis nonpurulenta olarak sınıflandırılan olgular olduğu dikkati çekmiştir. Aynı şekilde Erer ve ark.¹¹ bu tip mastitis belirlenen loplardan etken üretilmediğini, benzer lezyonların hematogen yolla meme dokusuna ulaşan *Brucella* spp. ve *Listeria monocytogenes*'e bağlı olabileceğini ve lenfo-histiositer mastitislerin etiolojisinde kataral ve purulent mastitislerin de rol oynayabileceğine dikkat çekmişlerdir. Ancak çalışmamızda da tespit edilen bu tip lezyonların, anılan zoonotik etkenlere bağlanabilmesi için, böyle olgularda spesifik identifikasyon yöntemleri ile etkenlerin de ortaya konulması kanımızca uygun olacaktır.

Mastitisli meme loplara histopatolojik olarak in-

celendiği bazı çalışmalarda^{9,21} meme aktinomikozu bildirilmiş, araştırmamızda da 3 ineğe ait toplam 8 lopda mastitis actinomycotica belirlenmiştir. Granülomlarda bakteri kolonilerinin farklı görünüm ve biçimlerde oldukları, ayrıca Özbilgin²¹'in bulgularına paralel olarak dev hücresi bulunmadığı tespit edilmiştir. Bestetti³² birçok Actinomyces türünün üretilmesinin güç olduğunu ve teşhisin sadece mikroorganizmaların veya bakteri kolonilerinin morfolojisine dayandığını ifade etmiştir. Benzer şekilde çalışmamızda bu olgulardan etken üretilmemiş, teşhis bakteri kolonilerinin morfolojisi ve gram boyamada etkenlerin boyanma özelliklerine göre yapılmıştır.

Ayrıca bu çalışmada, mastitisli memelere ait supramammar lenf düğümlerinde baskın olarak gözlenen folliküler hiperplazi, ödem, mononükleer hücre ve nötrofil lökosit infiltrasyonları diğer çalışmalarda da tespit edilmiştir^{28,30}.

Sonuç olarak, Kars ili ve yöresinde ineklerde mastitislerin CMT, klinik, mikrobiyolojik, patolojik-anatomik ve histopatolojik olarak incelendiği bu çalışmada hastalık insidensi % 11.05 olarak yüksek bulunmuştur. Modern yetiştiricilik yapılan ülkelerde mastitislerin önlenmesi için, sağım öncesi ve sonrasında meme başlarının dezenfeksiyonu ve kulanması, sağım makinalarının usulüne uygun kullanılması ve temizlenmesi gibi hijyenik önlemlerin alınmasının yanı sıra, periyodik olarak sağlam hayvanların klinik ve bakteriyolojik muayeneleri yapılmaktadır. Benzer koruyucu tedbirlerin uygulanması halinde, yörede mastitislerin önlenilebileceği ve hastalığa bağlı kayıpların azaltılabileceği kanaatindeyiz.

KAYNAKLAR

- 1 **Mc Donald JS:** Bovine mastitis. *J Dairy Sci*, 62:117-118, 1979.
- 2 **Haraldsson I, Jonsson P:** Histopathology and pathogenesis of mouse mastitis induced with *Staphylococcus aureus* mutants. *J Comp Path*, 94:183-196, 1984.
- 3 **Pyörälä S, Syväjärvi J:** Bovine acute mastitis. Part I. Clinical aspects and parameters of inflammation in mastitis caused by different pathogens. *J Vet Med B*,34:573-584, 1987
- 4 **Lafi SQ, Hailat NQ:** Bovine and ovine mastitis in Dhuleil Valley of Jordan. *Vet Arhiv*, 68:51-57, 1998.
- 5 **Jain NC:** Common mammary pathogens and factors in infection and mastitis. *J Dairy Sci*, 62:128-134, 1979.
- 6 **Jubb KVF, Kennedy PC, Palmer N:** Pathology of domestic animals. 3. Ed. Vol 3, p. 378-396. Academic Press, Inc, California, USA, 1985.
- 7 **Ulusoy E, İzgür M, Akay Ö, Diker KS, Aydın N, Arda M:** Mastitisli inek sütlerinden izole edilen mikroorganizmaların identifikasyonları ve antibiyotiklere duyarlılıkları üzerinde bir araştırma. *AÜ Vet Fak Derg*, 32:358-370, 1985.
- 8 **Barkema HW, Schukken YH, Lam TJGM, Beiboer ML, Wilmink H, Benedictus G, Brand A:** Incidence of clinical mastitis in dairy herds grouped in three categories by bulk milk somatic cell counts. *J Dairy Sci*, 81:411-419, 1998.
- 9 **Alibaşoğlu M, Doğanelli MZ, Keskin-tepe H:** Süt ineklerinde mastitislerin insan ve hayvan sağlığı yönünden araştırılması. *AÜ Vet Fak Derg*, 16:122-145, 1969.
- 10 **Ateş M, Serpek B, Erganiş O, Çorlu M:** Konya yöresindeki mastitisli ineklerden elde edilen sütlerin mikrobiyel florası ve

- LDH aktivitesi üzerinde çalışmalar. *Tr Vet Hayv Derg*, 16: 19-29, 1991.
- 11 **Erer H, Ateş M, Kıran MM, Çiftçi MK, Kaya O:** İneklere mastitislerin patolojik ve bakteriyolojik incelenmesi. *Vet Bil Derg*. 12:123-133, 1996.
- 12 **Aydın F, Leloğlu N, Şahin M, Çolak A, Oflu S:** Kars yöresi süt ineklerinde klinik ve subklinik mastitislere neden olan mikroorganizmaların identifikasyonları ve antibiyotiklere duyarlılıkları üzerine araştırmalar. *Pendik Vet Mikrobiyol Derg*, 26:55-65, 1995.
- 13 **Yamagiwa S, Ono T, Sugano S, Inoue M, Nakamatsu M, Uemura T, Ida S:** Histopathological studies on bovine mammary gland. IV. Mastitis in slaughtered cows. *Vet Res*, 11:67-87, 1963.
- 14 **Renk W:** Etiology, pathogenesis and morphology of bovine mastitis. *Vet Med Rew*, 1:3-21, 1967.
- 15 **Luna CL:** Manual histologic staining methods of the armed forces institute of pathology. Third Edition, Mc Graw Hill Book Company, New York, 1968.
- 16 **Arda M:** Genel Bakteriyoloji. Ankara Üniversitesi Veteriner Fakültesi Yayınları. Ankara Üniversitesi Basımevi, Ankara, 1978.
- 17 **Lassen J:** Rapid identification of gram negative rods using three tube method combined with a dichotomic key. *Acta Pathol Microbiol Scand Sec B*, 83:525, 1981.
- 18 **Koneman EM, Allen SD, VR, Sommers HM:** Colour atlas and textbook of diagnostic microbiology. 2nd Edn J.B. Lippicott Company, Philadelphia, 1993.
- 19 **Blosser TH:** Economic losses from and the national research program on mastitis in the United States. *J Dairy Sci*, 62: 119-127, 1979.
- 20 **Ameh JA, Nwiyi TE, Zaria LT:** Prevalence of bovine mastitis in Maiduguri Borno State, Nigeria. *Vet Arhiv*, 69: 87-95, 1999.
- 21 **Özbilgin (Akyürek) S:** Bursa yöresinde mezbahada kesilen ineklerde rastlanan mastitis lezyonlarının makro ve mikroskopik incelenmesi. *ÜÜ Vet Fak Derg*, 3:51-58, 1992.
- 22 **Yüksel H, Karadaş E:** Elazığ Elet Mezbahasında kesilen ineklerde mastitisler üzerine patolojik incelemeler. *FÜ Sağlık Bil Derg*, 15:275-286, 2001.
- 23 **Alaçam E, Tekeli T, Erganiş O, İzgi AN:** İnek ve mandalarda subklinik mastitislerin tanısı, etkenlerin izolasyonu ve bunlara karşı etkili antibiyotiklerin belirlenmesi. *SÜ Vet Fak Derg*, 5:91-101, 1989.
- 24 **Şahin M, Çolak A, Oflu S, Aydın F, Genç O, Güler MA, Oral A:** Kars yöresi ithal Simental ineklerinde subklinik ve klinik mastitislerin görülme oranı, etkenlerin izolasyonu ve etkili antibiyotiklerin belirlenmesi çalışmaları. *KÜ Vet Fak Derg*, 3:49-55, 1997.
- 25 **Bramley AJ, King JS, Higgs TM, Neave FK:** Colonization of the bovine teat duct following inoculation with *Staphylococcus aureus* and *Escherichia coli*. *Br Vet J*, 135: 149-161, 1979.
- 26 **Frost AJ, Hill AW, Brooker BE:** Pathogenesis of experimental bovine mastitis following a small inoculum of *Escherichia coli*. *Res Vet Sci*, 33:105-112, 1982.
- 27 **Saini SS, Sharma JK, Kwatra MS:** *Actinomyces pyogenes* mastitis among lactating cows following foot-and-mouth disease. *Vet Rec*, 131:152, 1992.
- 28 **Thomas LH, Haider W, Hill AW, Cook RS:** Pathologic findings of experimentally induced *Streptococcus uberis* infection in the mammary gland of cows. *Am J Vet Res*, 55:1723-1728, 1994.
- 29 **Gudding R, McDonald JS, Cheville NF:** Pathogenesis of *Staphylococcus aureus* mastitis: Bacteriologic, histologic, and ultrastructural pathologic findings. *Am J Vet Res*, 45: 2525-2531, 1984.
- 30 **Zarkower A, Norcross NL:** Histological changes in the bovine mammary gland after infusion with *Streptococcus agalactiae* extract. *Cornell Vet*, LV1:555-566, 1966.
- 31 **Craven N:** Chemotactic factors for bovine neutrophils in relation to mastitis. *Comp Immun Microbiol Infect Dis*, 9: 29-36, 1986.
- 32 **Bestetti G:** Morphology of the "sulphur granules" (drusen) in some actinomycotic infections. A light and electron microscopic study. *Vet Pathol*, 15:506-518, 1978.