

Bir Kuzuda Konjenital Diyafram Fıtığı Olgusu

Ayhan ATASEVER¹ Duygu YAMAN¹  Görkem EKEBAŞ¹

¹ Erciyes Üniversitesi, Veteriner Fakültesi, Patoloji Anabilim Dalı, TR-38039 Melikgazi, Kayseri - TÜRKİYE

KVFD-2015-13420 Received: 23.03.2015 Accepted: 31.05.2015 Published Online: 01.06.2015

Özet

Bu raporun materyalini Erciyes Üniversitesi Veteriner Fakültesi Patoloji Anabilim Dalı'na nekropsi isteği ile getirilen ve solunum güçlüğü nedeniyle öldüğü bildirilen dört günlük Akkaraman dişi bir kuzu oluşturdu. Nekropside diyaframda 13 cm uzunluğundaki yarıktan midenin bir kısmının göğüs boşluğuna geçtiği ve akciğerlerin sol lobuna baskı yaptığı görüldü. Göğüs boşluğuna geçen organ normal konumuna getirilince diyafram kasının yırtık kenarının incelendiği dikkati çekti. Akciğerlerin sol lobunun kollabe olduğu görüldü. Karaciğer üzerinde 8-12 cm büyüklüklerinde gri beyaz renkli değişikliklerin varlığı tespit edildi. Mikroskopik olarak, diyafram kasının yırtık kenarının fibröz dokudan oluştuğu gözlemlendi. Akciğerlerde atelektazik alanlar ile karaciğerde hepatositlerde yağ dejenerasyonu görüldü. Kuzularda ender görülen, nekropsiz bulguları ve histopatolojik incelemeler sonucunda konjenital diyafram fıtığı olarak tanımlanan bu olgu Türkiye'den bildirilen ilk vakadır.

Anahtar sözcükler: Konjenital diyafram fıtığı, Kuzu

Congenital Diaphragmatic Hernia Case in a Lamb

Abstract

In this report, a four days old lamb was referred to Erciyes University, Pathology Department of Veterinary Medicine with a request of necropsy and reported with died from respiratory distress. At necropsy, it was seen that a portion of the stomach pass into the chest cavity from the 13 cm in length slit of diaphragm and found to compressing the left lobe of the lung. When the herniation brought to the normal position, the side in cleft part of diaphragm muscle was noticed that it was thinner. The left lobe of the lung was collapsed and also the presence of 8-12 cm sizes gray white discoloration was observed on liver. Microscopically, the rupture edges of the diaphragm muscle were composed of fibrous tissue. Atelectasis areas were seen in the lungs due from the stomach pressure and also fatty degeneration of the hepatocytes was observed in liver. This report was defined with results of necropsy and histopathological findings as a congenital diaphragmatic hernia which was the first case report in Turkey because of its rarity in lambs.

Keywords: Congenital diaphragmatic hernia, Lamb

GİRİŞ

Diyaframın posterolateral bir defektinden kaynaklanan ve abdominal organların toraksa geçmesine neden olan konjenital diyafram fıtığı genellikle sol tarafta şekillenmektedir^[1]. Diyafram fıtığı insanlarda embriyolojik olarak gebeliğin 8-12. haftalarında şekillenmeye başlayan diyaframın geç kapanmasından kaynaklanmaktadır^[2]. Diyafram fıtığı olgularında, mediastinumun karşı tarafa deplase olması ve akciğerlerin hipoplastik olmasının yanında akciğer arteriollerinin normal yapıda olmaması nedeniyle pulmoner hipertansiyon, respiratorik ve kardiyovasküler komplikasyonlar doğumda ciddi tehlikeler oluşturur ve çoğunlukla diğer malformasyonlarla birlikte seyretmektedir^[1].

Hayvanlarda diyafram fıtıkları konjenital ve edinsel olarak görülmektedir. Edinsel olarak şekillenenler sık görülür ve genellikle travmatik orjinlidir^[2]. Konjenital olanlar ise plöroperitoneal, peritoneoperikardial ve hiatal olarak görülebilmektedir^[3].

Konjenital peritoneoperikardial diyaframatik fıtıkların gelişmesinde, özellikle kedi ve köpeklerde embriyogeneziste oluşan üç farklı teorinin etkisi düşünülmektedir. Bunlar; a) lateralplöroperitoneal kıvrımların ve ventromedial pars sternalisin, sölomun abdominal ve torasik boşluklar içinde bölünmesinin yetersizlikleri^[4], b) dorsolateral septum transversumun hatalı gelişimi veya bu bölgedeki ince doku membranlarının rupturu sonucu peritoneal ve



İletişim (Correspondence)



+90 352 2076666/29928



dyguyaman@hotmail.com

perikardial iletişim ^[5], c) doğum öncesi meydana gelen septum transversum hasarı veya septum transversum ile plöroperitoneal kıvrımlar arasında oluşan birleşme ^[6] olarak sıralanmaktadır.

Kedilerde, edinsel plöroperitoneal diyafram fıtıkları yaygın görülürken, konjenital diyafram fıtıkları ise çoğunlukla peritoneal perikardiyal olarak gözlenmiştir ^[3].

Olguya, patolojik incelemelerle konjenital diyaframa fıtığı tanısı konmuş, kuzularda ender görülmesi nedeniyle önem arz eden ve Türkiye'den bildirilen ilk rapordur.

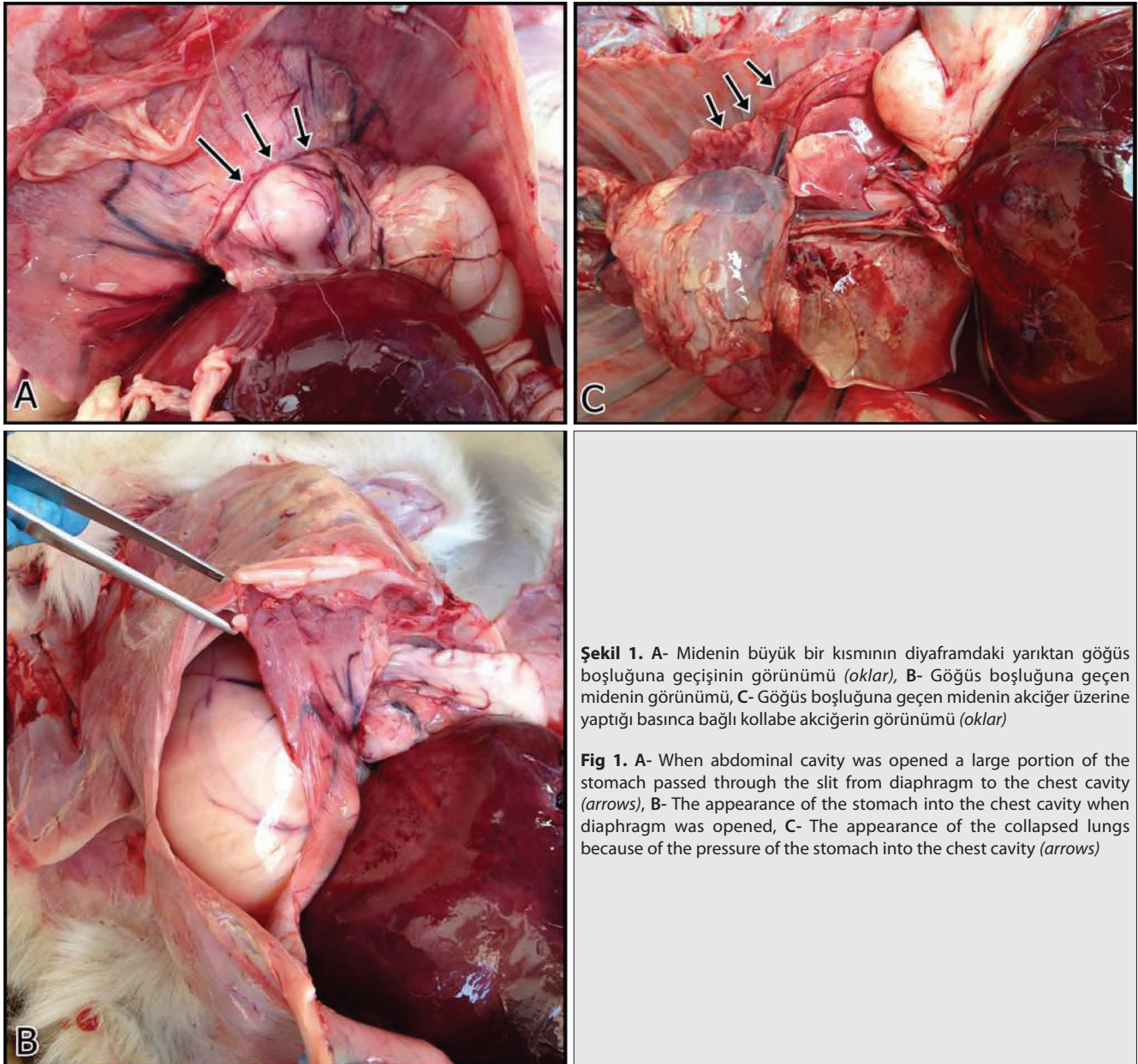
OLGUNUN TANIMI

Bu çalışmanın materyalini Erciyes Üniversitesi Veteriner Fakültesi Patoloji Anabilim Dalı'na getirilen solunum

güçlüğü nedeniyle ölen dört günlük Akkaraman dişi bir kuzu oluşturdu. Sistemik nekropsi de alınan doku örnekleri, %10'luk nötral formalin de tespit edildikten sonra rutin prosedür izlendi ve parafine gömüldü, 5-7 mikronluk kesitler alındı ve hematoksilien-eozin ile boyanarak ışık mikroskopunda değerlendirildi.

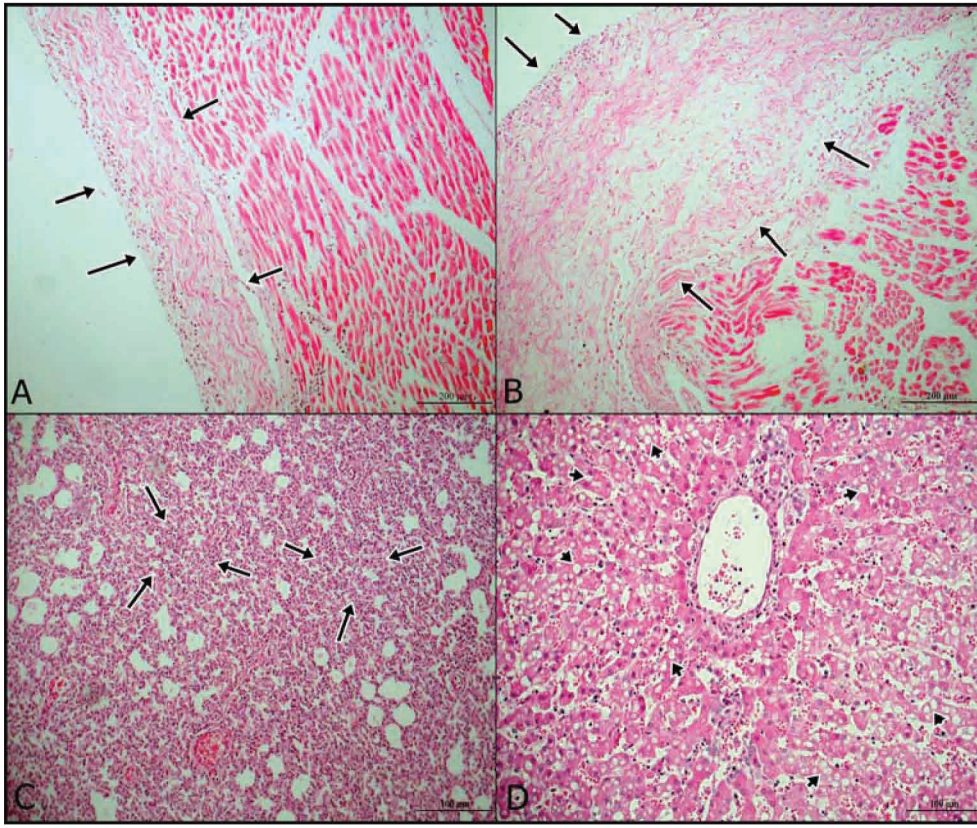
Nekropside, diyaframda 13 cm uzunluğundaki yarıktan midenin bir kısmının göğüs boşluğuna geçtiği, akciğerin sol lobu üzerine baskı yaptığı ve organın bu bölümünün kollabe olduğu görüldü (Şekil 1). Göğüs boşluğuna geçen mide normal konumuna getirilince diyafram kasının yırtık kenarının incelendiği ve fibröz bir yapı haline dönüştüğü dikkati çekti. Karaciğer üzerinde 8-12 cm büyüklüklerinde gri beyaz renk değişikliklerinin varlığı tespit edildi.

Mikroskopik olarak, diyafram kasının yırtık kenarının



Şekil 1. A- Midenin büyük bir kısmının diyaframdaki yarıktan göğüs boşluğuna geçişinin görünümü (oklar), B- Göğüs boşluğuna geçen midenin görünümü, C- Göğüs boşluğuna geçen midenin akciğer üzerine yaptığı basınca bağlı kollabe akciğerin görünümü (oklar)

Fig 1. A- When abdominal cavity was opened a large portion of the stomach passed through the slit from diaphragm to the chest cavity (arrows), B- The appearance of the stomach into the chest cavity when diaphragm was opened, C- The appearance of the collapsed lungs because of the pressure of the stomach into the chest cavity (arrows)



Şekil 2. A,B- Diyaframdaki yırtık kenarında kas dokusu yerine oluşmuş fibröz dokunun görünümü (oklar), C- Kollabe akciğerde atelektazik alanların görünümü (oklar), D- Karaciğerde pasif hiperemi ve hepatositlerde farklı büyüklükte, keskin kenarlı vakuollerinin görünümü (oklar)

Fig 2. A,B- The appearance of formed fibrous tissue instead of the muscle tissue at the periphery of diaphragmatic rupture (arrows), C- The appearance of the atelectasis area of collapsed lung (arrows), D- The appearance of passive hyperemia and fat vacuoles in hepatocytes in the liver (arrows)

fibröz dokudan oluştuğu ve kas içermediği gözlemlendi (Şekil 2A, 2B). Akciğerlerde özellikle midenin yaptığı basınçla ilgili alveol lümenlerinin atelektazik alanlara dönüştüğü dikkati çekti (Şekil 2C). Karaciğerde hepatositlerde sitoplazmada büyüklükleri farklı, yuvarlak, keskin kenarlı vakuollerden oluşmuş yağ dejenerasyon alanları görüldü (Şekil 2D).

TARTIŞMA ve SONUÇ

Konjenital diyafram fıtıkları insanlarda önemli bir problemdir. Diyaframın şekillenmemesi ve gelişiminin yetersizliği, uni veya bilateral akciğer hipoplazisi ve post-natal akciğer hipertansiyonu ile karakterizedir. Erkeklerde bayanlara oranla daha sık gözlenirken siyahi insanlarda beyazlara göre daha az şekillenmektedir [7]. Hayvanlarda konjenital diyafram fıtığı nadiren gözlenir [8], çoğunlukla kedi ve köpeklerde [3-5], yunusta [9], koyunda [10] ve sığırlarda [11] bildirilmiştir. Doğal olguların sınırlı olması ve kuzularda bildirilen vaka sayısının az olması nedeniyle olgumuzun görülme insidensi, cinsiyet ve ırk yönünden değerlendirilmesi yapılamamıştır.

Diyafram fıtığı şüphelilerde göbek fıtığı, atriyal septal defekt ve damak yarığı anomalileri açısından fiziksel, radyolojik ve kardiyovasküler kontroller yapılmalıdır [8]. Olgumuz tek ve ölü olduğu için radyolojik ve kardiyovasküler muayeneler ve değerlendirme yapılamamıştır. Nekropside diyaframdaki yırtıktan başka anomali tarzında bir lezyona rastlanmamıştır. Dennis ve ark.[10] iki adet koyunda konjenital diyafram fıtığında orta derecede hidro-

toraks, hidroperekardiyum ve asites bildirmişlerdir. Olgumuzda hidrotoraks, hidroperekardiyum ve asitese rastlanılmamış olup bu yönü ile araştırmacıların bulgularından farklılık göstermektedir. Ancak bu konuda literatür bilgisinin çok sınırlı olması ve olgunun tek olması bu konuda daha sağlıklı değerlendirme yapmayı engellemiştir.

Karamanoukian ve ark.[12] gebeliğin 80. günündeki koyunların kuzularında cerrahi olarak oluşturdukları diyafram fıtığında sol ve sağ ventrikül ile interventriküler septum ve atriumun ağırlıklarını ölçmüşlerdir. Sonuç olarak; total kalp ağırlığı, sol ventrikül, septal ve atrial ağırlığın kontrol kuzularıyla karşılaştırıldığında önemli ölçüde düşük olduğunu bildirmişlerdir. Sol ve sağ ventrikül duvar kalınlığı, atrioventriküler oluktan itibaren 0.5 cm ölçülmüş olup bu mesafe kontrol gruplarıyla benzer bulunmuştur. Aort (Ao) çapının kontrol gruplarıyla konjenital fıtık oluşturulan kuzularda aynı olduğu bildirilmiştir. Bununla birlikte, pulmoner arter (PA) çapının fıtık oluşturulan kuzularda artmış olduğu bildirilmiş ve bu durum Ao/PA oranının azalmasına neden olduğu belirtilmiştir. Duktus arteriosus çapının da kontrol gruplarına göre fıtık oluşturulan kuzularda arttığı kaydedilmiştir. Sunulan vakada sol ventrikül duvar kalınlığı 0.5 cm ve sağ ventrikül duvar kalınlığı 0.3 cm olarak ölçüldü. Aort çapı 0.5 cm olarak kaydedilirken deneysel çalışmada bu değer 0.37 cm olarak ölçülmüştür. Pulmoner arter çapı olguda 0.45 cm olarak belirlenirken söz konusu çalışmada bu değer 0.47 cm olarak bildirilmiştir. Sunulan olgudaki veriler sadece bir hayvandan elde edildiği için iki çalışmanın sonuçları sağlıklı olarak karşılaştırılamamıştır.

Konjenital diyafram fitiklarında semptomların patofizyolojisi, pulmoner hipoplazi, pulmoner hipertansiyon ve kalitatif-kantitatif surfaktan yetersizliğinin kombinasyonundan oluşmaktadır^[13]. Akciğer fonksiyon kaybı, gelişmesi için gerekli olan alanın kaybı ile açıklanabilmektedir. Fıtığın şekillendiği taraftaki akciğer hipoplastik olup karşı taraftaki de farklı düzeylerde etkilenebilmektedir. Akciğer ağırlığında ve yetersiz dallanma sebebiyle alveol sayısında azalma gözlenmektedir^[13]. Akciğer hipoplazisi ve arteriolar kalınlaşma fitiklaşmış iç organların akciğere prenatal dönemde yaptıkları basınç sebebiyle oluşmaktadır. Tüm bu lezyonlar cerrahi olarak tavşanlarda^[14], kuzularda^[15] ve primatlarda^[16] oluşturulabilmektedir. Olgumuzda doğumu takip eden birkaç günlük süre içinde görülen solunum güçlüğü muhtemelen fıtığın şekillendiği sol taraftaki akciğer lobunun alveol sayısında azalmaya yol açan ateletazik alanlarında varlığıyla kendini gösteren akciğer volüm kapasitesini azaltan akciğer hipoplazisi ile açıklanabilmektedir. Ayrıca bu konu doğal olgular^[3,6,10] ve muhtelif hayvanlarda yapılan deneysel çalışma^[14-16] verileriyle de örtüşmektedir.

Sonuç olarak yeni doğan ve klinik olarak enfeksiyöz hastalık bulguları göstermeyen kuzularda gözlenen solunum güçlüğüne tanısında konjenital diyafram fıtığının da düşünülmesi gerektiği sonucuna varılmıştır.

KAYNAKLAR

- Tovar JA:** Congenital diaphragmatic hernia. *Orphanet J Rare Dis*, 7, 1, 2012.
- Waag KL, Loff S, Zahn K, Ali M, Hien S, Kratz M, Neff W, Schaffelder R, Schaible R:** Konjenital diaphragmatic hernia: A modern day approach. *Semin Pediatr Surg*, 17, 244-254, 2008. DOI: 10.1053/j.sempedsurg.2008.07.009
- Barrett RB, Kittrell JE:** Congenital peritoneopericardial diaphragmatic hernia in a cat. *Vet Radiol*, 7, 21-26, 1966. DOI: 10.1111/j.1740-8261.1966.

tb01059.x

- Baker GJ, Williams CSF:** Diaphragmatic pericardial hernia in the dog. *Vet Rec*, 78, 578-583, 1966. DOI: 10.1136/vr.78.17.578
- Bolton GR, Ettinger S, Rousch JC:** Congenital peritoneopericardial diaphragmatic hernia in a dog. *JAVMA*, 155, 723-730, 1969.
- Clinton JM:** A case of congenital pericardio-peritoneal communication in a dog. *J Am Vet Radiol*, 8, 57-60, 1967. DOI: 10.1111/j.1740-8261.1967.tb01074.x
- Torfs CP, Curry CJ, Bateson TF, Honore LH:** A population-based study of congenital diaphragmatic hernia. *Teratology*, 46, 555-565, 1992. DOI: 10.1002/tera.1420460605
- Suter PF:** Abnormality of the diaphragm. In, Suter PF, Lord SF (Eds): *Thoracic Radiography: A Text Atlas of Thoracic Diseases of Dog and Cat*. 179-204, Wettswill, Switzerland, 1984.
- Kastelein RA, vanDooren MF, Tibboel D:** A case study of congenital diaphragmatic hernia in a juvenile striped dolphin (*Stenella coeruleoalba*). *Aquatic Mammals*, 35, 32-35, 2009. DOI: 10.1578/AM.35.1.2009.32
- Dennis SM, Nairn ME:** Two cases of congenital diaphragmatic hernia in Australian merino lambs. *Vet Rec*, 77, 754-756, 1965.
- Fonteneau M:** Congenital diaphragmatic hernias in cattle. *Encycl Vet Period*, 21, 23-27, 1964.
- Karamanoukian HL, Glick PL, Wilcox DT, O'Toole SJ, Rossman JE, Azizkhan RG:** Pathophysiology of congenital diaphragmatic hernia XI: Anatomic and biochemical characterization of the heart in the fetal lamb CDH model. *J Pediatr Surg*, 30 (7): 925-929, 1995.
- Geggel RL, Murphy JD, Landleben D, Crone RK, Vacanti JP, Reid LM:** Congenital diaphragmatic hernia: Arterial structural changes and persistent pulmonary hypertension after surgical repair. *J Pediatr*, 107, 457-464, 1985. DOI: 10.1016/S0022-3476(85)80534-5
- Wu J, Yamamoto H, Gratacos E, Ge X, Verbeken E, Sueishi K, Hashimoto S, Vanamo K, Lerut T, Deprest J:** Lung development following diaphragmatic hernia in the fetal rabbit. *Hum Reprod*, 15, 2483-2488, 2000. DOI: 10.1093/humrep/15.12.2483
- Harrison MR, Bressack MA, Churg AM, de Lorimier AA:** Correction of congenital diaphragmatic hernia in utero. II. Simulated correction permits fetal lung growth with survival at birth. *Surgery*, 88, 260-268, 1980.
- Thébaud B, Tibboel D, Rambaud C, Mercier JC, Bourbon JR, Dinh-Xuan AT, Archer SL:** Vitamin A decreases the incidence and severity of nitrofen-induced congenital diaphragmatic hernia in rats. *Am J Physiol Lung Cell Mol Physiol*, 277 (2): 423-429, 1999.