

Bir Kedide *Mycoplasma haemofelis* Enfeksiyonu ve Etkenin Taramalı Elektron Mikroskopi ile Görüntülenmesi

Öznur ASLAN ¹  İlknur KARACA BEKDİK ¹ Esmâ Gamze İLGAR ²

¹ Erciyes Üniversitesi, Veteriner Fakültesi, İç Hastalıkları Anabilim Dalı, TR-38039 Kayseri - TÜRKİYE

² Erciyes Üniversitesi, Veteriner Fakültesi, Genetik Anabilim Dalı, TR-38039 Kayseri - TÜRKİYE

Article Code: KVFD-2014-11647 Received: 23.05.2014 Accepted: 14.10.2014 Published Online: 14.10.2014

Özet

Bu olgu sunumunda, bir kedide *Mycoplasma haemofelis* enfeksiyonunun ve elektron mikroskopik görüntülenmesinin değerlendirilmesi amaçlandı. Olgunun materyalini iştahsızlık, halsizlik, dehidrasyon şikayeti olan, 3 yaşlı, erkek, sarman kedi oluşturdu. Kedinin yapılan klinik muayenesinde şiddetli dehidrasyon, apati, taşipne, kalpte üfürüm, taşikardi ve beden ısısının 38.2°C olduğu belirlendi. Kan örneklerinin sitolojik değerlendirilmesi ve polimeraz zincir reaksiyonu (PZR) ile *Mycoplasma haemofelis* tanısı kondu ve taramalı elektron mikroskopi ile görüntüledi. Sağaltım amacıyla oral yolla 14 gün süreyle 10 mg/kg/gün dozunda doksisisiklin (Tetradox kapsül, Fako®) kullanıldı. Sağaltım sonucunda kedinin klinik durumunun düzeldiği, kan frotisinde etkenlerin sayısının azaldığı, kan hemogram ve serum biyokimyasal değerlerinin normale döndüğü belirlendi. Yapılan literatür araştırmasına göre ülkemizde *Mycoplasma haemofelis* ile doğal enfekte bir kedide etkenin taramalı elektron mikroskopi (TEM) yöntemiyle görüntülenmesi ilk kez gerçekleştirildi.

Anahtar sözcükler: *Mycoplasma haemofelis*, Taramalı elektron mikroskop, Doksisisiklin

Mycoplasma haemofelis Infection and Imaging of *Mycoplasma haemofelis* Using Scanning Electron Microscopy in a Cat

Abstract

In this case report was aimed to the evaluation of *Mycoplasma haemofelis* infection and electron microscopic imaging in a cat. The material of present case was included a cat, three years old, male, referred to a history of anorexia, lethargy and dehydration. Clinically were defined dehydration, apathy, tachypnea, 38.2°C body temperature, murmur and tachycardia at the auscultation of heart. *Mycoplasma haemofelis* was detected at the peripheral smear and using PCR assay, and viewed with scanning electron microscopy. The patient was treated with doxycycline (Tetradox kapsül, Fako®) at a dose of 10 mg/kg/day orally for 14 days. The clinical condition of the cat was improved after treatment, which reduced the number of *Mycoplasma haemofelis* in blood smears, hematological and serum biochemical values were determined to be normal. To the best of authors' knowledge, this case reports the first imaging of scanning electron microscopy of *Mycoplasma haemofelis* in cats that are naturally infected in Turkey.

Keywords: *Mycoplasma haemofelis*, Scanning electron microscopy, Doxycycline

GİRİŞ

Hemotropik mikoplazmalar eritrosit yüzeyinde bulunan, kültürü yapılamayan, gram negatif, obligat ve bakteri duvarı olmayan mikroorganizmalardır. Pek çok memeli türünde tespit edilen mikroorganizmalar kedilerde infeksiyöz anemiye sebep olmaktadır ^[1-3]. Son yıllarda anemili insanlarda da belirlenmesi nedeniyle zoonotik potansiyeli olduğu bildirilmektedir ^[4]. Kedilerde, "*Mycoplasma haemofelis*" "*Candidatus Mycoplasma haemominutum*" ve "*Candidatus Mycoplasma turicensis*" olmak üzere üç tür olup ^[5] bunların en patojeni *Mycoplasma haemofelis*'tir ^[6,7].

Komplikasyon gelişmeyen hastaların çoğu uygun antibiyotik sağaltımı ile iyileşmekte ^[8] fakat taşıyıcı olarak kalabilmektedir ^[9]. *Mycoplasma haemofelis* sağaltımında genellikle tetrasiklin ve türevi ilaçların kullanılmasının yanı sıra yan etkisinin az olması nedeniyle doksisisiklin daha çok tercih edilmektedir. Doksisisiklin oral yolla 1-3 mg/kg dozda 21 gün veya 10 mg/kg dozda 24 saate bir 14 gün süreyle kullanılmaktadır ^[8].

Hastalığın tanısı klinik ve hematolojik bulgularla birlikte, sürme kan preparatlarında eritrosit yüzeylerinde organizmaların görülmesiyle ya da polimeraz zincir reaksiyonu



İletişim (Correspondence)



+90 352 2076666/29627



oznuratalay@gmail.com

(PZR) ile konulabilmektedir^[10]. Bunların yanı sıra *Mycoplasma haemofelis*, *Candidatus Mycoplasma haemominutum* ve *Candidatus Mycoplasma turicensis*'in TEM ve geçirimli elektron mikroskopi yöntemleriyle görüntülenmeleri ve morfolojik özelliklerinin belirlenmesi tanıda oldukça önemlidir^[2,11].

Kedilerde hemotropik mikoplazmaların morfolojik görünüşleri ile ilgili dünyada çok az sayıda kaynak olması ve bu olgu ile ülkemizde *Mycoplasma haemofelis*'in ilk kez TEM yöntemiyle görüntülenmesi nedeniyle bu olgunun sunulması amaçlandı.

OLGUNUN TANIMI

Bu olgunun materyalini iştahsızlık, halsizlik, dehidrasyon şikayeti olan, 3 yaşlı, erkek, sarman kedi oluşturdu. Kedide bir haftadır iştahsızlık, halsizlik, çevreye karşı ilgisizlik olduğu ve hızlı bir şekilde kilo kaybettiği, zaman zaman diğer kedilerle kavga neticesinde yüz ve boynunda apseler oluştuğu öğrenildi.

Kedinin rutin klinik muayeneleri yapılarak, sağaltım öncesi ve sonrası hematolojik-moleküler muayeneler için *V. cephalica antibrachii*'den etilen diamin tetra asetat'lı (EDTA) ve serum tüplerine kan örnekleri alındı. Tam kan sayımı (Mindray BC 2800®, Çin) ve serum glukoz, total bilirubin, kan üre nitrojen (BUN), kreatinin ve alanin aminotransferaz (ALT) değerleri (Fuji Dri-Chem NX500, Japan) ölçüldü. Tam kan örneği FeLV ve FIV enfeksiyonları açısından (Anigen Rapid FIV Ab/FeLV Ag Test Kit®, Korea) test edildi. Hemotropik *Mycoplasma spp.* belirlemek amacıyla EDTA'lı kan örnekleri PZR metodu ile değerlendirildi. Periferik kandan yapılan sürme preparat Giemsa boyama yöntemi ile boyanarak immersiyon objektifle ışık mikroskopunda incelendi. EDTA'lı kan örneklerinden DNA analizi için standart fenol-kloroform ekstraksiyon metodu kullanıldı^[12,13]. *M. haemofelis* ile *Candidatus M. haemominutum*'un 16S rRNA bölgesinden sırasıyla 170 baz çifti (bp) ve 193 bp'lik bölgeleri çoğaltan 5'- ACG AAA GTC TGA TGG AGC AAT A-3' forward primer ve 5'- ACG CCC AAT AAA TCC GRA TAA T-3' reverse primerler kullanılarak PZR reaksiyonu kuruldu.

PZR reaksiyonunda Jensen ve ark.^[14] tarafından geliştirilen metod kullanıldı. EDTA'lı kan örnekleri 5×10^3 eritrosit olacak şekilde kan serum fizyolojik ile sulandırılarak, 1/3 oranında fosfat tampon solüsyonu ile (pH 7.4) karıştırıldı ve 4.000 devirde 10 dk santrifüj edildi. Eritrositler fosfat tampon solüsyonu ile yıkanarak %1.25'lik glüteraldehit solüsyonu ile iyice homojenize edilerek 2 saat beklendikten sonra lamel üzerine yayma yapılarak kurutuldu. Tespiti yapılan frotiler TEM (Leo 440 Computer Controlled Digital) yöntemiyle incelendi.

Kedinin klinik muayenesinde apati, dehidrasyon, taşipne, kalbin oskültasyonunda üfürüm, taşikardi saptandı

ve beden ısısının 38.2°C olduğu belirlendi. Kedinin sağaltım öncesi ve sonrası hematolojik ve biyokimyasal değerleri *Tablo 1*'de gösterildi. FeLV ve FIV test sonucunun negatif olduğu tespit edildi. Kan frotilerinin mikroskopik muayenesinde eritrosit yüzeyinde *Mycoplasma spp.* etkenleri belirlendi ve Howell Jolley cisimciklerinin sayısının arttığı gözlemlendi. Hastanın periferik kanında PZR'da *Mycoplasma haemofelis*'e ait 16S rRNA gen amplifiye ürünlerinin %2'lik agaroz jel elektroforezinde 170 bmp'de band görülmesi ile (*Şekil 1*) *Mycoplasma haemofelis* belirlendi.

Taramalı elektron mikroskopik görüntüde *Mycoplasma haemofelis* eritrosit membranında fasulye, oval veya yuvarlak şekillerde ve yaklaşık 0.5 µm çapında belirlendi (*Şekil 2*).

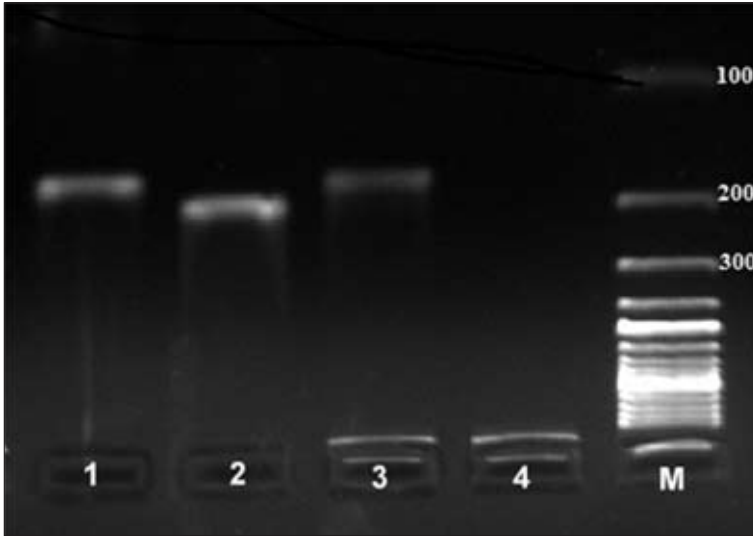
Hasta %5 dektröz (50 ml/gün, s.c.), NaCl izotonik (100 ml/gün s.c.), Fe ve B₁₂ vitamini 0.5 ml s.c. (Ferdex B₁₂, Provect®) 5 gün ve doksisisiklin (Tetradox kapsül, Fako®) 10 mg/kg/gün oral dozunda 14 gün süreyle sağaltım uygulandı.

Hastanın, sağaltımdan 14 gün sonra yapılan klinik muayenesinde iştahının normale döndüğü, çevresine karşı ilgisinin arttığı ve dehidrasyon durumunun düzeldiği, kan frotilerinde ise etkenlerin sayısının azaldığı ancak kaybolmadığı gözlemlendi. Kan hemogram ve serum biyokimyasal değerlerinin referans sınırlar içinde olduğu belirlendi.

Tablo 1. *Mycoplasma haemofelis* ile enfekte kedinin sağaltım öncesi ve sonrası hematolojik ve biyokimyasal değerleri

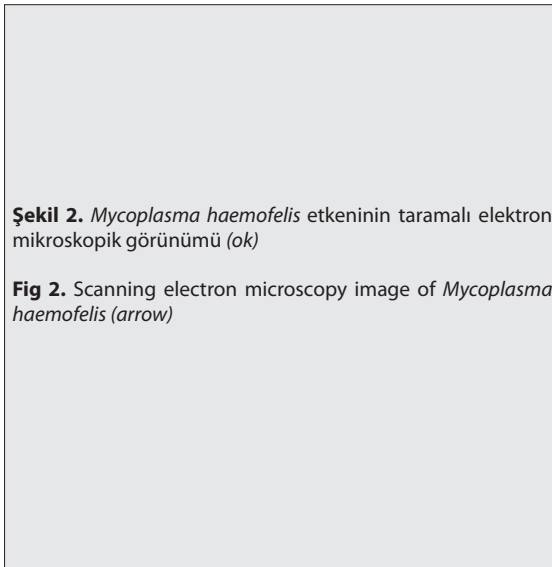
Table 1. Hematological and serum biochemical parameters of cat with *Mycoplasma haemofelis* before and after the treatment

Parametreler	Sağaltım Öncesi	Sağaltım Sonrası
WBC (x 10 ³ /µl)	6.7	8.4
Lenfosit (%)	70.3	45.1
Monosit (%)	3.1	4.8
Granülosit (%)	26.6	50.1
Eozinofil (%)	10.8	2.0
PLT (x 10 ³ /µl)	40	182
RBC (x 10 ⁶ /µl)	2.63	5.76
HGB (g/dl)	5.5	11.7
HCT (%)	14.1	30.5
MCV (fL)	53.8	53.0
MCH (pg)	20.9	20.3
MCHC (g/dl)	39	38.3
RDW (%)	20.9	17.3
BUN (mg/dl)	118	25.4
Kreatinin (mg/dl)	4.6	0.9
ALT (U/L)	134	57
Total Bilirubin (mg/dl)	1	0.2
Glukoz (mg/dl)	86	97



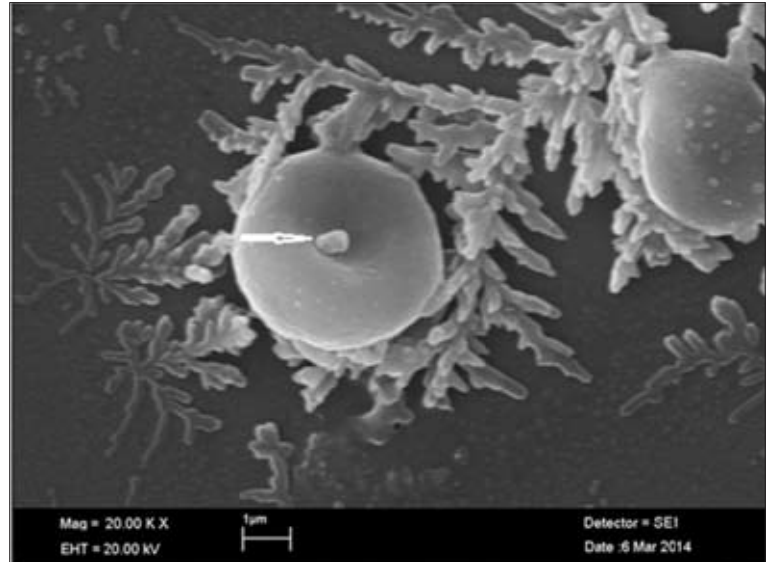
Şekil 1. Kedi periferel kanında Polimeraz Zincir Reaksiyonuna bağlı olarak *Mycoplasma haemofelis* (170 bp)'ten elde edilen DNA gen amplifiye ürünlerini gösteren Ethidium bromide ile boyanmış %2'lik agaroz jel elektroforez görüntüsü. M. 100bp'lik DNA cetveli, 1. *Mycoplasma haemofelis* pozitif kontrol, 2. *Candidatus Mycoplasma haemominutum* (193 bp) pozitif kontrol, 3. *Mycoplasma haemofelis* örnek, 4. Negatif kontrol (serum fizyolojik)

Fig 1. Ethidium bromide-stained agarose gel (2%) electropherogram demonstrating amplified DNA gene products obtained from *Mycoplasma haemofelis* (170 bp) using polymerase chain reaction from peripheral blood of cat. M. 100 bp DNA ladder. 1. *Mycoplasma haemofelis* positive control. 2. *Candidatus Mycoplasma haemominutum* (193 bp) positive control, 3. *Mycoplasma haemofelis* positive samples, 4. Negative control (isotonic saline)



Şekil 2. *Mycoplasma haemofelis* etkeninin taramalı elektron mikroskopik görünümü (ok)

Fig 2. Scanning electron microscopy image of *Mycoplasma haemofelis* (arrow)



TARTIŞMA ve SONUÇ

Hemotropik mikoplazmalara 4-6 yaşın altındaki, zayıf, anemik, kavga yaralanması ve/veya apsesi olan, rota virüs enfeksiyonlu, immun supresyonu bulunan, FeLV pozitif veya FeLV'e karşı aşılammamış, dışarıyla ve çok sayıda kedi ile temas halinde olan kedilerde yakalanma riskinin yüksek olduğu bildirilmektedir [8,15,16]. Bu vaka da 3 yaşlı, erkek, kavga apseleri olan ve ev dışına çıkabilen bir kedi olmasıyla bildirimlerle uyumludur.

Mycoplasma haemofelis ile enfekte kedilerde yaygın olarak depresyon, iştahsızlık ve dehidrasyon geliştiği bazı kedilerde zayıflama görüldüğü, anemi nedeniyle, güçsüzlük, mukozalarda solgunluk, taşipne, taşikardi ve eğer enfeksiyon akut ve şiddetli seyrediyorsa nadir de olsa sinirsel semptomlar ve bayılma gibi belirtilerin ortaya çıkabileceği bildirilmektedir. Fiziksel muayenede şplenomegali, kardiyak üfürüm, sarılık, bazı kedilerde ateş, terminal dönemde ise hipotermi gelişebildiği de belirtilmektedir [5]. Bu olguda da

apati, iştahsızlık, şiddetli dehidrasyon ve kilo kaybı, anemi, mukozalarda solgunluk, taşikardi ve kardiyak üfürüm belirlenmiş olması bildirimlerle uyumludur.

Hastalarda genellikle makrositik-normokromik anemi saptandığı [8,17], *Mycoplasma haemofelis* ile enfekte kedilerde rejeneratif makrositik hipokromik hemolitik anemi gözlemlendiği [18] ve hastalığın başlangıcında dolaşımda fazla miktarda parazitli eritrositin bulunduğu olgularda hematokrit değerinin düştüğü bildirilmektedir [8]. Messick [19], köpeklerde *Mycoplasma haemocanis*'te nadiren de olsa trombositopeni gözlemlenebileceğini, ayrıca Aslan ve ark.[20] bir kedide haemobartonellozis olgusunda trombositopeni tespit ettiklerini bildirmişlerdir. Hematolojik muayenede; anizositozis, makrositik normokromik anemi, trombositopeni, hemoglobinemi, neutropeni, hematokrit değerinde düşüş görülmesi bildirimlerle uyumludur. Klinik bulguların şiddeti ve hematokrit değerinde düşüklüğü göz önüne alındığında enfeksiyonun akut formda olduğu düşünülmüştür.

Mycoplasma haemofelis ile enfekte kedilerde kan serumunda hepatik enzim düzeylerinde hafif artış, total serum proteini [8] ve bilirubin seviyesinde de artış olabileceği bildirilmektedir [21]. Ural [22] kedilerin sağaltım öncesi ortalama ALT, total bilirubin, total protein değeri ile sağaltım sonrası ALT, total bilirubin, total protein değeri arasındaki farkı istatistiksel olarak önemli bulmuş, AST, glukoz, kreatinin, üre ve GGT değerleri arasında anlamlı bir fark tespit etmemiştir. Bu olguda ise serum BUN ve kreatinin değerlerindeki artışın şiddetli dehidrasyondan, total bilirubin değerlerindeki artışın ise ekstra vasküler hemolizden kaynaklandığı düşünülmektedir.

Deneyssel olarak yapılan bir çalışmada kedilerde *Candidatus Mycoplasma haemominutum* ve *Candidatus Mycoplasma turicensis* etkenlerinin yüksek çözünürlüklü TEM'de eritrositlerin yüzeyinde, 0.3 µm çapında ve *Mycoplasma haemofelis* etkenlerinin ise 0.5 µm çapında ve disk şeklinde oldukları bildirilmektedir [12]. Bu olguda da *Mycoplasma haemofelis* etkenlerinin eritrosit yüzeyinde fasulye, oval veya yuvarlak şekillerde ve yaklaşık 0.5 µm olarak belirlenmiş olması bildirimlerle uyumludur.

Sonuç olarak, değerlendirilen olgunun *Mycoplasma haemofelis* olduğu PZR yöntemiyle belirlendi ve 2 hafta süre ile doksiklin sağaltımı uygulanarak klinik bulguların normale döndüğü ancak etkenin tamamen yok edilmesi için yeterli olmadığı görüldü. Ayrıca *Mycoplasma haemofelis* ile doğal enfekte bir kedide TEM yöntemiyle eritrosit yüzeyindeki görünümü ilk kez belirlendi.

KAYNAKLAR

- Barker E, Tasker S:** Haemoplasmas: Lessons learnt from cats. *N Z Vet J*, 61 (4): 184-192, 2013.
- Tasker S:** Haemotropic mycoplasmas: What's their real significance in cats? *J Feline Med Surg*, 12 (5): 369-381, 2010.
- Torkan S, Aldavood SJ, Rafie SM, Hejazi H, Shirani D, Momtaz H:** Prevalence and risk factor analysis of *Haemobartonella felis* in cats using direct blood smear and PCR assay. *Comp Clin Path*, 22 (6): 1103-1109, 2013.
- Sykes JE:** Feline hemotropic mycoplasmas. *J Vet Emerg Crit Care (San Antonio)*, 20 (1): 62-69, 2010.
- Willi B, Tasker S, Boretti FS, Doherr MG, Cattori V, Meli ML, Lobetti RG, Malik R, Reusch CE, Lutz H, Hofmann-Lehmann R:** Phylogenetic analysis of *Candidatus Mycoplasma turicensis* isolates from pet cats in the United Kingdom, Australia, and South Africa, with analysis of risk factors for infection. *J Clin Microbiol*, 44 (12): 4430-4435, 2006.
- Tasker S, Caney SM, Day MJ, Dean RS, Helps CR, Knowles TG, Lait PJ, Pinches MD, Gruffydd-Jones TJ:** Effect of chronic FIV infection, and efficacy of marbofloxacin treatment, on *Mycoplasma haemofelis* infection. *Vet Microbiol*, 117 (2-4): 169-179, 2006.
- Tasker S, Helps CR, Day MJ, Gruffydd-Jones TJ, Harbour DA:** Use of real-time PCR to detect and quantify *Mycoplasma haemofelis* and *Candidatus Mycoplasma haemominutum* DNA. *J Clin Microbiol*, 41 (1): 439-441, 2003.
- Carney HC, England JJ:** Feline hemobartonellosis. *Vet Clin North Am: Small Anim Pract*, 23 (1): 79-90, 1993.
- Harvey JW, Gaskin JM:** Feline haemobartonellosis: Attempts to induce relapses of clinical disease in chronically infected cats. *J Am Anim Hosp Assoc*, 14 (4): 453-456, 1978.
- Tasker S, Lappin MR:** Haemobartonella felis: Recent developments in diagnosis and treatment. *J Feline Med Surg*, 4 (1): 3-11, 2002.
- Willi B, Museux K, Novacco M, Schraner EM, Wild P, Groebel K, Ziegler U, Wolf-Jäckel GA, Kessler Y, Geret C, Tasker S, Lutz H, Hofmann-Lehmann R:** First morphological characterization of *Candidatus Mycoplasma turicensis* using electron microscopy. *Vet Microbiol*, 149 (3-4): 367-373, 2011.
- Sambrook J, Fritsch EF, Maniatis T:** Molecular Cloning: A Laboratory Manual. 2nd ed., Vol. 3, 914-923, Cold Spring Harbor Lab. Press, New York, 1989.
- Devrim AK, Kaya N:** Polimeraz zincir reaksiyonu. *Kafkas Univ Vet Fak Derg*, 10 (2): 209-214, 2004.
- Jensen WA, Lappin MR, Kamkar S, Reagan WJ:** Use of a polymerase chain reaction assay to detect and differentiate two strains of *Haemobartonella felis* in naturally infected cats. *Am J Vet Res*. 62 (4): 604-608, 2001.
- Grindem CB, Corbett WT, Tomkins MT:** Risk factors for *Haemobartonella felis* infection in cats. *J Am Vet Med Assoc*, 196 (1): 96-99, 1990.
- Atalay T:** Kayseri yöresindeki kedilerde feline infeksiyöz aneminin varlığının belirlenmesi. *Yüksek Lisans Tezi*, Erciyes Üniv. Sağlık Bil. Enst., 2013.
- Flint JC, Roepke MH, Jensen R:** Feline infections anemia. II. Experimental cases. *Am J Vet Res*, 20, 33-40, 1959.
- Korman RM, Ceron JJ, Knowles TG, Barker EN, Eckersall PD, Tasker S:** Acute phase response to *Mycoplasma haemofelis* and *Candidatus mycoplasma haemominutum* infection in FIV-infected and non-FIV-infected cats. *Vet J*, 193 (2): 433-438, 2012.
- Messick JB:** New perspectives about hemotropic mycoplasma (formerly, *Haemobartonella* and *Eperythrozoon* species) infections in dogs and cats. *Vet Clin North Am: Small Anim Pract*, 33 (6): 1453-1465, 2003.
- Aslan Ö, İça A, Çam Y, Kibar M:** Kayseri'de bir kedide haemobartonellozis olgusu. *Erciyes Üniv Vet Fak Derg*, 7 (2): 131-135, 2010.
- Tasker S, Peters IR, Papasouliotis K, Cue SM, Willi B, Hofmann-Lehmann R, Gruffydd-Jones TJ, Knowles TG, Day MJ, Helps CR:** Description of outcomes of experimental infection with feline haemoplasmas: Copy numbers, haematology, Coombs' testing and blood glucose concentrations. *Vet Microbiol*, 139 (3-4): 323-332, 2009.
- Ural K:** Hemobartonellozisli kedilerde klinik, hematolojik bulgular, FIV/FelV enfeksiyonları ile sağaltımda enrofloksasin uygulamaları. *Doktora Tezi*, Ankara Üniv. Sağlık Bil. Enst., 2006.